

Головач И.Ю.¹, Егудина Е.Д.²¹Клиническая больница «Феофания» Государственного управления делами, г. Киев, Украина²ГУ «Днепропетровская государственная медицинская академия МЗ Украины», г. Днепр, Украина

Особенности поражения почек при системных заболеваниях соединительной ткани

For cite: *Роски. 2018;7(4):275-290. doi: 10.22141/2307-1257.7.4.2018.148517*

Резюме. Системные заболевания соединительной ткани (СЗСТ) — достаточно большая гетерогенная группа заболеваний, имеющих определенные характерные клинические проявления и нарушения иммунорегуляции, приводящие к образованию аутоантител. Субклинические или явные признаки вовлечения почек имеют значительное усугубляющее влияние на клиническое течение СЗСТ. Нарушение функции почек характерно для таких СЗСТ, как системная красная волчанка (СКВ), ревматоидный артрит (РА), системная склеродермия, синдром Шегрена, аутоиммунные миопатии (дерматомиозит и полимиозит). На современном этапе, учитывая доступность многих диагностических манипуляций и возможности этиопатогенетического лечения, терапевтам, ревматологам и нефрологам необходимо своевременно заподозрить наличие заболевания почек у пациентов с СЗСТ и принять необходимые меры по диагностике и лечению. Современные стратегии классификации и лечения СКВ скорректированы с учетом результатов биопсии почек, что значительно улучшило прогноз поражения почек при этом заболевании. Одно из наиболее тяжелых поражений почек у пациентов с СЗСТ — это почечный склеродермический криз (ПСК), характеризующийся тяжелой гипертензией, прогрессирующим снижением функции почек и тромботической микроангиопатией, своевременное назначение ингибиторов ангиотензинпревращающего фермента таким пациентам показывает значительный эффект в борьбе с ПСК. Контроль активности основного заболевания улучшает функцию почек у большинства пациентов с синдромом Шегрена, аутоиммунными миопатиями и РА. С другой стороны, хроническое использование иммунодепрессантов и нестероидных противовоспалительных препаратов, а также сопутствующие заболевания, такие как диабет, гипертензия и сердечно-сосудистые осложнения, могут являться основными причинами поражения почек у пациентов с ревматическими заболеваниями. Кроме того, первичные заболевания почек с длительным анамнезом могут привести к проявлениям, имитирующим первичные ревматологические расстройства. В этом обзоре мы фокусируемся на диагностике нарушений функции почек вследствие основного заболевания, побочных эффектах препаратов и принятии решений о своевременном соответствующем лечении.

Ключевые слова: поражение почек; системные заболевания соединительной ткани; системная красная волчанка; ревматоидный артрит; склеродермический почечный криз; синдром Шегрена; дерматомиозит/полимиозит

Введение

Почки являются одним из органов, наиболее часто вовлекаемых в патологический процесс у пациентов с системными ревматологическими заболеваниями. В той или иной степени нарушение функции почек присутствует при многих системных заболеваниях соединительной ткани (СЗСТ): у

50 % больных системной красной волчанкой (СКВ), у 5 % — системной склеродермией (ССД), реже — при воспалительных аутоиммунных миопатиях, ревматоидном артрите (РА) и синдроме Шегрена [1]. Почечные проявления могут варьировать от бессимптомных поражений до развития терминальной почечной недостаточности, требующей почеч-

но-заместительной терапии; они имеют огромную прогностическую значимость, требуют конкретной терапевтической стратегии, обуславливают более высокую смертность. Нефролог и ревматолог играют ключевую роль в менеджменте таких пациентов: в ранней верификации диагноза, определении стратегии лечения, назначении соответствующих методов лечения в острой стадии заболевания и долгосрочном ведении таких больных.

Поражение почек либо может быть вызвано непосредственным воздействием системного аутоиммунного заболевания, либо быть результатом осложнений или побочных эффектов используемой терапии [2]. С другой стороны, пациенты с первичной хронической болезнью почек (ХБП) могут иметь вторичные ревматологические симптомы. К примеру, диализобусловленный амилоидоз и вторичная подагра. Ассоциированный с диализом амилоидоз главным образом обусловлен накоплением β_2 -микроглобулина в костях, суставах и периартикулярных тканях и клинически проявляется как хронический полиартрит [3]. Снижение экскреции мочевой кислоты у пациентов с ХБП обуславливает стойкую гиперурикемию, приводя к развитию хронической тофусной подагры с поражением суставов различных групп [4]. Поскольку терапевтический подход к первичным и вторичным ревматическим заболеваниям различается, их дифференциальная диагностика имеет чрезвычайное клиническое значение в верификации и лечении хронических болезней. Кроме того, следует отметить, что большинство пациентов с хроническими ревматическими заболеваниями имеют сопутствующую патологию: сахарный диабет, гипертония, сердечно-сосудистые заболевания, и эта коморбидность тесно ассоциирована с возникновением или усугублением течения ХБП и увеличением смертности [5].

Хроническое воспаление является ведущим патофизиологическим механизмом большинства ревматических заболеваний, обуславливая высокую коморбидность и развитие, в частности, сердечно-сосудистых осложнений и ХБП [6]. Постоянный прием противоревматических лекарств, включая нестероидные противовоспалительные препараты (НПВП) и болезнь-модифицирующие препараты (DMARDs), может вызвать почечную дисфункцию, развитие гломерулонефрита (ГН), тубулоинтерстициального нефрита (ТИН) [7, 8].

Системная красная волчанка

Системная красная волчанка — хроническое аутоиммунное заболевание с мультивариабельными проявлениями, течением и прогнозом, развивающееся на фоне генетически обусловленного несовершенства иммунной системы и характеризующееся образованием широкого спектра аутоантител к компонентам клеток ядра, цитоплазмы и мембран, нарушением клеточного звена иммунитета, что в ко-

нечном счете приводит к развитию аутоиммунного воспаления [9, 10]. Фундаментальным нарушением в иммунной системе у пациентов с СКВ считается генетически обусловленный дефект апоптоза аутореактивных клонов Т- и В-клеток, следствием чего является В-клеточная гиперреактивность и антигенспецифическая Т-зависимая стимуляция синтеза аутоантител к собственным антигенам [11]. Аутоантитела направлены в первую очередь против различных ядерных антигенов (ANA), нуклеиновых кислот, белков ядерной мембраны, компонентов хроматина (антитела к двухцепочечной (dsDNA) и одноцепочечной (ssDNA) ДНК), нуклеосом, гистонов (H1, H2A, H2B), компонентов сплайсосомы, рибонуклеопротеидов (анти-Sm, анти-U1RNP, анти-RoSS-A, анти-LaSS-A) белков ядрышек и центромер. В последнее время было высказано мнение о том, что нуклеосома может быть ведущим аутоантигеном при СКВ. Эта гипотеза подтверждается тем, что гломерулярная депозиция анти-dsDNA-антител при волчаночном нефрите (ВН) опосредуется именно нуклеосомами [12].

Поражение почек при СКВ остается одним из наиболее распространенных, тяжелых и прогностически неблагоприятных висцеритов [13, 14]. У подавляющего числа пациентов развитие волчаночного нефрита наблюдается в течение первых 5 лет от начала заболевания, а в 85 % случаев — в течение первого года. У 5 % пациентов с СКВ ВН является дебютным проявлением [15].

Именно вовлечение в патологический процесс почек предопределяет прогноз заболевания, а осложнения, связанные с люпус-нефритом, являются основной причиной летальности у данной категории больных [16]. ВН — это парадигма (модель) иммунокомплексного воспаления, механизм развития которого отражает патогенез СКВ в целом [17]. Поражение почек при СКВ представляется многоплановым: обычно выделяют волчаночный нефрит с 6 морфологическими вариантами, интерстициальный нефрит и сосудистые поражения. Сосудистые поражения могут быть обусловлены как основным процессом, так и сопутствующим антифосфолипидным синдромом (АФС). Для СКВ характерно не только многоплановое поражение почек; в течение болезни возможна трансформация одного варианта в другой. Это касается как морфологических классов самого ВН, так и комбинации нозологических форм, например, сочетания ВН с сосудистыми поражениями [18].

Клинические варианты волчаночного нефрита

1. Активный нефрит:
 - быстро прогрессирующий;
 - медленно прогрессирующий;
 - а) с нефротическим синдромом;
 - б) с выраженным мочевым синдромом.
2. Неактивный нефрит:
 - с минимальным мочевым синдромом или субклинической протеинурией.

Почки являются основным источником плазматических клеток, продуцирующих аутоантитела у пациентов с тяжелой почечной недостаточностью (главным образом, классы III–V ВН), особенно при обострении клинического течения болезни [19]. Кроме того, при высокой активности ВН снижаются уровни комплемента. Генетически детерминированная низкая концентрация комплемента является предиктором развития СКВ [20]. Уровни C3 и C4 коррелируют с активностью болезни; так, у пациентов с активным ВН значения C3 и C4 были существенно ниже по сравнению с пациентами с неактивным люпус-нефритом [21]. Оценка зависимости между уровнями C3 и C4 в сыворотке и обострением ВН показала, что C4 имеет решающее значение для инициирования обострения заболевания, в то время как активация C3 ведет к повреждению почечной ткани [21]. Антитела, направленные против C1q, были обнаружены у всех пациентов с активным нефритом [22], более того, анти-C1q-антитела коррелируют с выраженностью протеинурии и активностью люпус-нефрита [23].

Иммунные комплексы образуются как в сосудистом русле, так и в клубочках. Наличие белковых депозитов в трех пространствах клубочков (мезангиальном, субэндотелиальном, субэпителиальном) являются отличительной чертой ВН. В составе депонирующих иммунных комплексов определяется full house — весь набор иммуноглобулинов (IgG, IgA, IgM) и компонентов комплемента (C3, C4 и C1q) [24]. Иммунные комплексы могут откладываться не только в клубочках, но и в тубулярной базальной мембране и стенках сосудов, вызывая опосредованное комплементом повреждение почек. В формировании ВН играют роль циркулирующие анти-dsDNA/хроматиновые антитела, которые непосредственно связываются с нуклеосомами ДНК, присутствующие в матриксе клубочков, также в повреждении почечной паренхимы участвуют анти-фосфолипидные и антинейтрофильные цитоплазматические антитела [25]. Определенное место в развитии и прогрессировании ВН (гломерулярного склерозирования и тубулоинтерстициального фиброобразования) занимают неиммунные механизмы: оксидантный стресс, активация ренин-ангиотензин-альдостероновой системы (РААС), системы эндотелина-1, изменения липидного баланса, интраваскулярная коагуляция, приводящие к отложению фибрина в гломерулах [26].

Изменения в клубочках при люпус-нефрите не коррелируют с клиническими проявлениями, следовательно, биопсия почек является необходимой диагностической процедурой у большинства пациентов. Рекомендации Американского колледжа ревматологов (ACR) предполагают проведение биопсии почек у всех пациентов с повышенным содержанием креатинина в сыворотке без альтернативной на то причины или при протеинурии более 1 г/сутки с мочевым осадком или без него либо если

протеинурия составляет более 0,5 г/сутки с мочевым осадком (клеточные скопления, гематурия > 5 эритроцитов в поле зрения) [25].

Гистопатологические изменения почек. Гистопатологическая классификация ВН чрезвычайно полезна в ведении пациентов, оценке течения и прогноза и при последующем наблюдении. Специфическими для ВН изменениями, выявленными при нефробиопсии, являются следующие: плеоморфность, «проволочные петли», гиалиновые тромбы и кариорексис, обнаруженные при световой микроскопии; фулл-хаус (full house) с осаждением всех иммуноглобулинов наряду с факторами комплемента C3, C4 и C1q — при иммунофлюоресценции; тубулоретикулярные включения — при электронной микроскопии [17, 18]. Согласно рекомендациям и ACR, и Европейской противоревматической лиги (EULAR) результаты гистологического исследования почек при люпус-нефрите необходимо оценивать в соответствии с критериями Международного общества нефрологов/Общества патологии почек (ISN/RPS, 2003), которые делят ВН на шесть классов (табл. 1) [27].

Таким образом, по результатам нефробиопсии можно установить остроту и активность почечного повреждения, вовлеченность сосудов и тубулярного аппарата почки; выявить также и альтернативные причины почечной недостаточности (например, лекарственный тубулярный некроз).

Специфическое этиопатогенетическое лечение зависит от гистологического класса ВН согласно критериям ISN. Согласно рекомендациям по ведению пациентов с ВН, классы I и II не требуют специфической терапии вследствие хорошего прогноза в отношении сохранения функции почек [13]. Однако назначение высоких доз стероидов пациентам с нефротическим синдромом на фоне люпус-нефрита с минимальными или мезангиопролиферативными изменениями является высокоэффективной терапией с быстрым разрешением патологического процесса [11]. Также показанием для лечения ВН пероральными глюкокортикоидами (ГК) является класс III с < 25 % вовлеченных клубочков и отсутствие значительного пролиферативного или некротизирующего поражения [28]. Иммуносупрессивное лечение необходимо для ведения пациентов с ВН III класса (фокальный), IV класса (диффузный) и V класса (мембранозная нефропатия) и состоит из терапии высокими дозами ГК наряду с внутривенным введением циклофосфана (ЦФ) или мофетила микофенолата (ММФ) в качестве индукционной терапии. ЦФ обычно применяется в двух предлагаемых режимах: Национальный институт здоровья (НИИ) рекомендует ежемесячную внутривенную пульс-терапию в дозе 0,5–1,0 г/м² в течение 6 месяцев; режим Евро-Lupus Nephritis (ELNT) — внутривенные пульсы по 500 мг каждые 2 недели, всего 6 инфузий [10, 17] с дальнейшей поддерживающей терапией. ELNT-режим является

более предпочтительным, поскольку ассоциирован с меньшим количеством побочных реакций и возникновением инфекционных осложнений [29]. Для пациентов негроидной расы ММФ является предпочтительным агентом индукционной терапии, не только исходя из лучшей эффективности, но и ввиду меньшего количества и выраженности побочных эффектов [30]. Одновременно для терапии ВН V класса (мембранозная нефропатия) эффективность применения ЦФ и ММФ была одинакова [31].

Через 6 месяцев лечения по схеме индукции ремиссии при достижении улучшения состояния пациентов с ВН назначается поддерживающая терапия. Реакция на индукционную терапию классифицируется как полная ремиссия, частичная ремиссия и резистентность к лечению [32]. Сроки поддерживающей терапии составляют несколько лет или пожизненно, целью является продолжение иммуносупрессивной терапии до достижения полного почечного ответа, нормализации функции почек и предупреждения дальнейших обострений при минимальном токсическом воздействии иммунодепрессантов [17]. Для резистентного к лечению заболевания рассматривается переход от ЦФ к ММФ

или, наоборот, ритуксимабу, ингибиторам кальционеврина, внутривенному иммуноглобулину, иммуноадсорбции, плазмаферезу или иммуноабляции с трансплантацией стволовых клеток [33–36]. У пациентов с ВН могут наблюдаться рецидивы в течение последующих лет наблюдения. Схема лечения рецидивов такая же, как и инициальная терапия, с учетом ответа на начальную терапию, побочные эффекты и кумулятивную дозу назначаемых препаратов.

Для поддерживающей терапии используют иммунодепрессанты с благоприятным профилем безопасности, хорошей эффективностью и переносимостью: ММФ и азатиоприн, которые продемонстрировали эффективность в поддержании ремиссии ВН [37]. На рис. 1 представлены современные подходы к лечению ВН.

В-клеточная терапия анти-CD20-антителом ритуксимабом (РТК) эффективна у пациентов с активным ВН, включая пациентов, не реагирующих на стандартную иммуносупрессию [38, 39]. Для доказательства эффективности лечения люпус-нефрита ритуксимабом на фоне СКВ умеренной и высокой степени активности было проведено два боль-

Таблица 1. Пересмотренная классификация волчаночного нефрита в соответствии с Международным обществом нефрологии/Обществом патологии почек (ISN/RPS), 2003 (адаптировано нами по [27])

Класс I	Минимальный мезангиальный люпус-нефрит	<i>Нормальные клубочки при световой микроскопии, мезангиальные иммунные депозиты при иммунофлуоресцентной микроскопии</i>
Класс II	Мезангиально-пролиферативный люпус-нефрит	<i>Мезангиальная гиперклеточность, фокальная и сегментарная пролиферация мезангиальных клеток, расширение мезангиального матрикса, мезангиальные иммунные депозиты</i>
Класс III	Очаговый люпус-нефрит (поражение < 50 % клубочков) III A: активное повреждение; III A/X: активное и хроническое повреждение; III X: хроническое повреждение	<i>Активный или неактивный фокальный, сегментный или глобальный эндокапиллярный или экстракапиллярный гломерулонефрит с поражением < 50 % всех клубочков, как правило, с фокальными субэндотелиальными иммунными отложениями, с мезангиальными изменениями или без них</i>
Класс IV	Диффузный люпус-нефрит (≥ 50 % клубочков): — диффузный сегментарный пролиферативный (IV–С) (> 50 % пораженных клубочков с сегментарными изменениями) — диффузный глобальный пролиферативный (IV–Г) (> 50 % пораженных клубочков с глобальными изменениями). IV A: активное повреждение; IV A/X: активное и хроническое повреждение; IV X: хроническое повреждение	<i>Сегментарный или глобальный эндокапиллярный или экстракапиллярный гломерулонефрит с поражением более 50 % клубочков, как правило, с диффузными субэндотелиальными иммунными отложениями, с мезангиальными изменениями или без них</i>
Класс V	Мембранозный люпус-нефрит	<i>Глобальные или сегментарные субэпителиальные депозиты при иммунофлуоресцентной микроскопии и значительном утолщении стенки капилляров клубочков</i>
Класс VI	Склерозирующий люпус-нефрит	<i>≥ 90 % клубочков глобально склерозированы без остаточной активности</i>

ших многоцентровых исследования: EXPLORER и LUNAR [40, 41], к сожалению, их результаты были удручающими. В исследовании EXPLORER не было обнаружено никакой разницы в достижении первичных/вторичных конечных точек между ритуксимабом и плацебо. В анализах подгруппы положительный эффект ритуксимаба наблюдался только в афроамериканской/латиноамериканской подгруппе [40]. У пациентов с пролиферативным волчаночным нефритом, получавших ММФ, после добавления ритуксимаба не было отмечено никаких отличий (исследование LUNAR) [41], кроме того, оппортунистические инфекции встречались чаще у пациентов, получавших ритуксимаб [42]. Энтузиазм был также ослаблен сообщениями о развитии прогрессивной мультифокальной лейкоэнцефалопатии у пациентов с СКВ после лечения ритуксимабом [43]. Несмотря на разочарование после клинических испытаний, врачебное сообщество продолжает проявлять интерес к анти-В-клеточной терапии, что привело к инициации нескольких последовательных исследований с использованием ритуксимаба. RITUXILUP (Trial of Rituximab and Mycophenolate Mofetil Without Oral Steroids for Lupus Nephritis) — клиническое испытание, предназначенное для оценки того, возможно ли эффективно лечить ВН

схемами терапии, содержащими ритуксимаб и исключающими пероральные ГК. Исследование с включением 50 пациентов с ВН III и V классов продемонстрировало, что режим двух доз ритуксимаба по 1000 мг и метилпреднизолона по 500 мг в течение 2 недель, с дальнейшим переходом на поддерживающее лечение ММФ (так называемый режим RITUXILUP), привел к полному или частичному ответу в 90 % случаев с медианой 37 недель [44], а в медиане 65 недель всего у 11 пациентов было отмечено обострение ВН. Примечательно также, что только двоим пациентам потребовалась в дальнейшем поддерживающая терапия ГК.

Новые подходы с акцентом на целевую терапию были разработаны и в настоящее время проходят клинические испытания. Циркулирующий стимулятор В-лимфоцитов (BLyS) повышен у пациентов с СКВ, а титры его коррелируют с активностью заболевания и повышенными концентрациями антител к dsDNA [45]. У пациентов с серологически активной СКВ отмечался хороший ответ на терапию белимумабом — антителом, которое связывает BLyS и ингибирует его биологическую активность [46]. Эффективность белимумаба была дополнительно подтверждена в двух больших исследованиях III фазы: BLISS 52 [47] и BLISS 76 [48]. В обоих исследова-

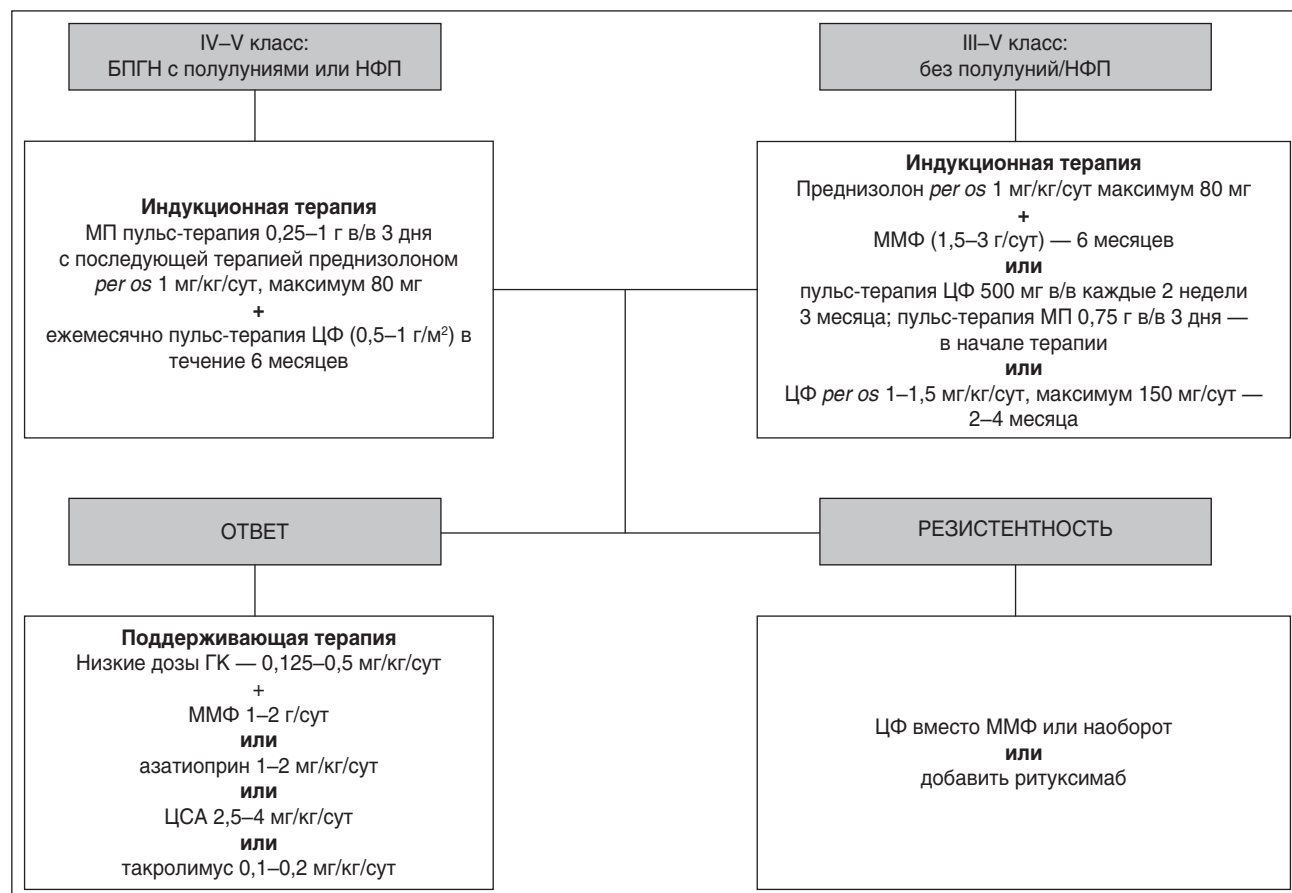


Рисунок 1. Схема лечения волчаночного нефрита

Примечания: БПГН — быстро прогрессирующий гломерулонефрит; НФП — нарушение функции почек; МП — метилпреднизолон; ЦФ — циклофосфан; ММФ — мофетила микофенолат; ГК — глюкокортикоиды.

ниях белимумаб достигал своей основной конечной точки эффективности и был одобрен FDA для лечения СКВ за исключением тяжелого активного люпус-нефрита или поражения центральной нервной системы. Дальнейшие исследования для оценки роли белимумаба при активном ВН продолжаются.

Перспективные результаты были получены на этапе II исследований эпратуумаба — гуманизованного антитела против CD22 [36, 49]. II фазу исследований проходит атацепт, содержащий растворимый рецептор TACI, который связывает и нейтрализует цитокины BlyS, APRIL и их гетеротримеры [50]. В I фазе исследования атацепт хорошо переносился и демонстрировал дозозависимое снижение уровней иммуноглобулинов и количество В-клеток [51]. Однако у пациентов с активным волчаночным нефритом фаза II испытаний была прекращена из-за увеличения числа инфекций [51]. Дальнейшие исследования эффективности и безопасности препаратов для лечения ВН в настоящее время продолжаются.

Ревматоидный артрит

В отличие от системной красной волчанки вовлечение почек при ревматоидном артрите встречается не так часто. Согласно данным литературы, распространенность поражения почек у пациентов с РА варьирует от 5 до 50 % [52, 53]. Тем не менее нефропатия у пациентов с РА является важным показателем плохого прогноза [54].

Формирование нефропатии при РА имеет сложный многофакторный характер и проявляется различными клинико-морфологическими вариантами. Так, известны различные клинические формы поражения почек при РА: ГН, амилоидоз, реже — ревматоидный гранулематоз и ревматоидный васкулит почек. Довольно часто встречаются ятрогенные нефропатии, обусловленные проводимым лечением: лекарственный ТИН, мембранозная нефропатия, мезангиопролиферативный гломерулонефрит [55]. Таким образом, этиологически очень условно поражение почек у больных РА можно разделить на 2 группы: во-первых, нефропатия как одно из экстраартикулярных проявлений или осложнений самого РА, например, васкулит почечных сосудов, хронический ГН, вторичный амилоидоз, и во-вторых, как осложнение лекарственной терапии РА: НПВП-нефропатия, лекарственный гломерулонефрит [56].

ГН — наиболее распространенный вариант почечной патологии при РА, его частота составляет 17–67 %. Чаще течение доброкачественное, и, в отличие от амилоидоза, редко развивается почечная недостаточность. ГН наиболее часто проявляется мочевым синдромом, однако редко могут выявляться тяжелый нефротический синдром, массивная протеинурия и артериальная гипертензия (АГ) [2]. Выделены факторы, достоверно ассоциированные с развитием ГН у больных РА: небольшая

длительность заболевания, быстро прогрессирующее течение артрита, наличие системных экстраартикулярных проявлений, высокая активность артрита [56].

Патогенез ГН при РА является иммунным и практически всегда — иммунокомплексным [54, 57]. В настоящее время механизм иммунокомплексного повреждения почек достаточно хорошо изучен. Попадающие с током плазмы в почки циркулирующие иммунные комплексы (ЦИК) в физиологических условиях либо удаляются с мочой, либо попадают в мезангий, где фагоцитируются мезангиальными макрофагами, а также растворяются за счет местной активации комплемента. Избыточному отложению ЦИК в мезангии способствуют 3 группы факторов: свойства самих ЦИК — их большой размер и плохая растворимость, зависящая от активации системы комплемента (плохо удаляются ЦИК, содержащие IgM из-за их большого размера, и IgA из-за слабой активации комплемента); повышенное образование ЦИК вследствие, например, хронического воспаления, и повышение внутриклубочкового давления [56, 57].

Гистопатологические изменения почек. Независимо от причин гистологические варианты поражения почек у пациентов с РА представлены мезангиальным пролиферативным гломерулонефритом (мгпГН), мембранозной нефропатией, болезнью минимальных изменений, почечным амилоидозом и даже экстракапиллярным пролиферативным ГН и ТИН [55, 58]. Частота гломерулонефрита и амилоидоза при РА составляет 60 и 20–30 % соответственно. Чаще всего при РА обнаруживается мезангио-пролиферативный (34 %) и мембранозный (31 %) ГН, гораздо реже — гломерулонефрит с минимальными изменениями (11 %) и мембрано-пролиферативный (7 %) [59]. По данным Н.Ж. Helin и соавт. (1995) [60], у пациентов с изолированной протеинурией одинаково часто выявлялся мезангио-пролиферативный и мембранозный ГН. У пациентов с гематурией в два раза чаще обнаруживали мезангио-пролиферативный ГН [60]. Таким образом, наиболее частыми гистологическими вариантами поражения почек у пациентов с РА являются мгпГН с мезангиальной инфильтрацией преимущественно иммуноглобулинами М и А и мембранозная нефропатия [55, 58, 61]. В развитии последней ведущую роль играет присутствие человеческого лейкоцитарного антигена (HLA)-DR3 у пациентов с РА. Хронический или острый ТИН манифестируют у пациентов с РА достаточно редко [62].

Мембранозная нефропатия, как правило, вторична и обусловлена хроническим приемом НПВП, DMARDs, особенно соединений золота, D-пенициллина, циклоспорина А [62]. Ингибиторы фактора некроза опухоли (иФНО) безопасны для пациентов с ХБП и не имеют нефротоксического эффекта [63]. Амилоидоз почек — наиболее распространенная причина быстрого развития ХБП и

является основной причиной гемодиализа и смерти у пациентов с РА [58]. Почечный амилоидоз при РА, обычно представленный АА-амилоидозом, возникает у пациентов с высокой активностью артрита, с длительным анамнезом и деструктивным поражением суставов [64, 65]. Пациенты с вторичным АА-амилоидозом на фоне РА имеют высокий риск смерти, значительно худший прогноз, высокие показатели инфекционных осложнений и сопутствующие поражения сердечно-сосудистой системы [66]. Следует отметить, что АА-амилоидоз также может рецидивировать в аллотрансплантате при плохом контролируемой активности болезни.

В реальной клинической практике нозологический диагноз заболевания почек при РА, как правило, устанавливается при появлении клинико-лабораторных критериев, важнейшим из которых является протеинурия, в то же время известно, что при малосимптомном течении нарушение функции почек может развиваться и без наличия протеинурии [52]. Наличие протеинурии и мочевого осадка у пациентов с РА должно насторожить ревматологов или нефрологов для назначения последующих обследований. Качественный состав белка в общем анализе мочи различается в зависимости от гистологической картины поражения почек. Протеинурия, вызванная мембранозной нефропатией, мпГН и болезнью с минимальным изменением, в основном представлена альбуминами. С другой стороны, протеинурия, состоящая из относительно низкомолекулярных белков, таких как легкие цепи иммуноглобулинов (белок Бенс-Джонса), α_1 -микроглобулин, β_1 -микроглобулин, β_2 -микроглобулин, цистатин С характерны для пациентов с РА в сочетании с амилоидозом почек и ТИН.

Ведение пациентов с РА с поражением почек должно быть индивидуализировано в зависимости от причин и формы нефропатии. В случае мембранозной нефропатии или мпГН вследствие нефротоксических препаратов, таких как НПВП или DMARDs, необходимо предпринять попытки замены или отмены препаратов при тщательном контроле активности болезни РА. Поскольку развитие почечного амилоидоза коррелирует с активностью заболевания, эффективный контроль течения РА играет важную роль в развитии и лечении данного осложнения.

В ряде исследований показано уменьшение протеинурии и увеличение СКФ на фоне лечения иФНО у пациентов с АА-амилоидозом [67]. Есть данные об эффективности этанерцепта [68] и инфликсимаба [69] у таких пациентов, подтвержденные улучшением клинико-лабораторных показателей.

Примечательно, что не всегда специалисты-ревматологи обращают внимание на ранние проявления функциональных почечных нарушений, особенно при умеренной выраженности протеинурии, хотя темпы снижения функции почек при РА могут

быть достаточно быстрыми, особенно в пожилом возрасте и при ассоциации с сердечно-сосудистой патологией.

Системная склеродермия

Системная склеродермия (прогрессирующий системный склероз) — стадийно протекающее полиорганное заболевание с характерными вазоспастическими сосудистыми реакциями по типу синдрома Рейно и облитерирующей васкулопатией с ишемическими нарушениями, при котором развиваются специфические аутоиммунные расстройства, сопровождающиеся активацией фиброобразования и избыточным отложением коллагена в тканях [70]. Висцеральные поражения при ССД включают интерстициальный легочный фиброз, гипотонию пищевода и других отделов желудочно-кишечного тракта, рестриктивную кардиомиопатию и заболевания почек.

Поражение почек при ССД варьирует от незначительной протеинурии с сохраненной или незначительно сниженной скоростью клубочковой фильтрации (СКФ) (СКФ < 90 мл/мин/1,73 м² и СКФ < 60 мл/мин/1,73 м² соответственно) до более выраженного снижения почечного кровотока с нарушением функции почек вследствие развития мезангиопролиферативного ГН и тяжелого острого повреждения почки (ОПП) и/или развития терминальной хронической почечной недостаточности [71]. Среди проявлений, свидетельствующих о субклиническом поражении почек при этом заболевании, следует отметить: 1) изолированное снижение скорости клубочковой фильтрации; 2) увеличение индекса резистивности почечных сосудов; 3) снижение почечного функционального резерва [72].

Наиболее грозное и хорошо известное поражение почек при ССД — склеродермический почечный криз (СПК), обусловленный избыточной экспрессией провоспалительных цитокинов и быстрым снижением функции почек [72]. Частыми клиническими симптомами СПК являются: злокачественная гипертензия, головная боль, лихорадка, слабость, одышка, протеинурия (до нефротического уровня), гематурия, гипертоническая ретинопатия и энцефалопатия [73]. Редкие случаи СПК могут наблюдаться без типичных склеродермических кожных проявлений и даже при нормальном артериальном давлении, что считается плохим прогностическим признаком и ассоциировано с более высокой смертностью и ранней необходимостью диализа [74]. Нормотонический почечный криз чаще наблюдается у пациентов, получавших высокие дозы ГК (в исследовании «случай — контроль» была показана значительная положительная ассоциация начала СПК с продолжительностью терапии высокими дозами ГК более 15 г/сут) [75]. СПК развивается примерно у 5 % пациентов с ССД, часто сопровождается гемолитической анемией с шистоцитами, тромбоцитопенией, тромботической

микроангиопатией, развитием неврологической симптоматики [74]. Группой экспертов Международного общества по изучению склеродермического почечного криза (ISRCS) [76] предложено диагностировать гипертензивный вариант СПК при наличии следующих критериев.

Диагностические критерии склеродермического почечного криза

1. Впервые возникшая артериальная гипертензия, определяемая как:

- а) САД ≥ 140 мм рт.ст.;
- б) ДАД ≥ 90 мм рт.ст. не менее двух раз (измерений) в течение 24 ч;
- в) увеличение САД ≥ 30 мм рт.ст.;
- г) увеличение ДАД ≥ 20 мм рт.ст.

2. Один из пяти следующих признаков:

- увеличение уровня креатинина сыворотки на 50 % или более относительно базального уровня или на 120 % или более от верхней границы нормы для данной лаборатории;
- протеинурия 2 или более +;
- гематурия 2 или более + или более 10 клеток в поле зрения;
- тромбоцитопения менее $100 \times 10^9/\text{л}$;
- гемолитическая анемия (в том числе обнаружение фрагментов эритроцитов, шистоцитов или ретикулоцитов).

В качестве возможного критерия также рассматривалось развитие гипертензивной энцефалопатии.

Таким образом, ни изолированное повышение артериального давления, ни изолированное повышение уровня креатинина не являются достаточным основанием для установления диагноза СПК. Группа экспертов ISRCS предложила диагностировать гипертензивный вариант СПК при наличии следующих критериев — один из критериев первой группы + один из критериев второй, при этом проведение биопсии почки не рассматривается как обязательный компонент подтверждения диагноза СПК [70].

Факторами риска развития СПК являются: ранняя диффузная форма ССД (длительностью до 5 лет); быстро прогрессирующий склероз кожи; наличие антител к РНК-полимеразе-3; лечение высокими дозами ГК (более 15 мг/сут в преднизолоновом эквиваленте в течение 6 предшествующих месяцев); носительство HLA-DRB1*0407 и DRB1*1304; увеличение уровня sCD147. Не являются факторами риска развития СПК следующие обстоятельства: повышение АД в анамнезе; изменение мочевого осадка; предшествующее повышение уровня креатинина; антитела к топоизомеразе-1 (ScI-70), изменение почечных сосудов [72].

Диффузная форма ССД (дССД) рассматривается как один из основных факторов риска СПК. В группе пациентов с дССД у 20–25 % развивается СПК, что составляет 75–80 % всех случаев СПК [77]. Выявление пациентов, у которых в последующем, ве-

роятно, разовьется дССД, является крайне важным. У таких пациентов, как правило, симптомы заболевания наблюдаются менее года, часто отмечается полиартрит или артралгии, подушкообразный или плотный отек кистей и стоп, туннельный синдром запястного канала. В качестве «красного флага» развития дССД может рассматриваться симптом крепитации сухожилий, который выявляется почти у 65 % с дССД и менее чем у 5 % пациентов с лимитированной формой ССД [72]. Эксперты сходятся во мнении, что быстрое прогрессирование склероза кожи выступает независимым предиктором развития СПК. У большинства пациентов (до 75 %) с диффузной формой системного склероза СПК развивается в срок от 7,5 месяца до 4 лет [77].

Особо интересной представляется корреляция серологических маркеров с риском развития почечного повреждения при ССД. Так, антитела к РНК полимеразе III являются маркером риска развития острого повреждения почек, в том числе СПК, тогда как присутствие антицентромерных и антитопоизомеразных антител указывает на относительно благоприятное течение нефропатии [78].

В то время как распространенность СПК в настоящее время оценивается в 2–5 %, гораздо чаще — в 10–55 % случаев, а по данным некоторых исследователей — даже до 80 % [70], у пациентов с ССД отмечается асимптоматическое снижение почечной функции («немая уремия»), обусловленное наличием множественной мультиморбидной и коморбидной патологии, ассоциированной с развитием ХБП [1]. Формирование и прогрессирование ХБП у больных ССД ассоциируется, с одной стороны, с активностью собственно системного склеродермического процесса и выраженностью органических поражений: миокардиофиброза, недостаточности атриовентрикулярных клапанов, легочной гипертензии, а с другой — с наличием большого спектра сопутствующей патологии: АГ, сахарного диабета, ишемической болезни сердца и др. [79].

Гистопатологические изменения почек. При гистологическом исследовании биоптата почек обнаруживают набухание эндотелиальных клеток в клубочках, отслойку эндотелия от гломерулярной базальной мембраны, тромбоз капилляров и сморщивание капиллярной стенки, аневризматическое расширение артериол, тромбонекротические изменения, пролиферацию эндотелия с формированием гломерулоидной структуры [73]. В артериях выявляют утолщение интимы с клеточной пролиферацией («луковичная шелуха»), набухание эндотелия (эндотелиоз), тромбоз и кортикальный некроз, что указывает на прочную взаимосвязь между СПК и почечной васкулопатией. Диагноз СПК подтверждается наличием тромботической микроангиопатии при нефробиопсии. Сосудистые изменения сопровождаются накоплением миксоидного материала.

Прогноз пациентов с СПК значительно улучшился с использованием ингибиторов ангиотен-

зинпревращающего фермента (иАПФ) [71, 73]. В ряде исследований [76] лечение иАПФ было связано с лучшей выживаемостью пациентов в течение 1 года (75 против 15 %) со значительным показателем сохранения и восстановления почечной функции. Каптоприл является предпочтительным средством для лечения, что обусловлено самым большим опытом его применения при этом состоянии [78]. Терапия иАПФ должна продолжаться и во время диализа. Назначение дополнительных антигипертензивных препаратов (блокаторы рецепторов ангиотензина, блокаторы кальциевых каналов, альфа-адреноблокаторы и/или миноксидил) является обязательным, если не достигнуты целевые значения артериального давления [70], при этом β -блокаторы противопоказаны. ГК должны быть отменены при развитии СПК.

Результаты последних исследований демонстрируют, что гемодиализ требуется половине пациентов с СПК либо из-за перегрузки объемом вследствие снижения почечной функции или для контроля артериального давления при резистентной АГ [74]. При оптимальной терапии возможно прервать диализ у 16–55 % больных с СПК. Кроме того, при неблагоприятных вариантах течения СПК трансплантация почки может быть единственным вариантом лечения, но поражение других висцеральных органов может существенно ограничить продолжительность жизни [73]. Дополнительно при СПК рекомендовано использование илопроста — стабильного аналога простаглицина, обладающего вазодилатирующими и антиагрегантными свойствами. При внутривенном использовании илопрост увеличивает почечный плазмоток, расширяя приносящую и выносящую артериолы [80].

Различные биологические агенты, включая ингибиторы TGF- α , анти-CD20 (ритуксимаб), моноклональные антитела к интерлейкину-6, эцулизумаб и ингибиторы тирозинкиназы, проходят исследования для оценки эффективности терапии СПК [81].

Первичный синдром Шегрена

Первичный синдром Шегрена (ПСШ) является аутоиммунным заболеванием неизвестной этиологии, характеризующимся поликлональной активацией В-клеток, а также лимфоцитарной инфильтрацией экзокринных желез, приводящей к развитию сухого кератоконъюнктивита и/или ксеростомии [82]. Экстрагангулярные проявления ПСШ — это вовлечение легких, кровеносных сосудов, кожи, желудочно-кишечного тракта, центральной и периферической нервной системы, скелетной мускулатуры и почек. Необходимо отметить, что все больные ПСШ находятся в группе повышенного риска развития неходжкинской В-клеточной лимфомы [83]. Вторичный синдром Шегрена связан с другими ревматическими заболеваниями, такими как РА, СКВ, ССД и другие.

Поражение почек при ПСШ встречается у 4,2–67 % пациентов [84]. Существенный разброс обусловлен различными диагностическими критериями, дизайном исследований и малочисленными когортами пациентов. Прогноз поражения почек при ПСШ относительно благоприятный, а прогрессирование ХБП встречается достаточно редко [85].

Поражение почек при ПСШ может проявляться в различных клинических формах, таких как бессимптомные изменения в анализах мочи, почечный тубулярный ацидоз (ПТА), синдром Фанкони, несахарный диабет, мочекаменная болезнь, ГН и ТИН [84]. Следовательно, поражение почек при ПСШ в основном представлено тубулярной, а не клубочковой дисфункцией. Наиболее распространенное клиническое проявление — дистальный ацидоз почечных канальцев I типа, приводящий как к невыраженным клиническим симптомам, так и к потенциально опасным для жизни осложнениям, таким как гипокалиемический паралич [86]. При дистальном ПТА (дПТА) происходит нарушение секреции ионов водорода в дистальных канальцах и собирательных трубочках, приводящее к постоянно повышенному уровню pH мочи (более 5,5) и системному метаболическому ацидозу. Метаболический ацидоз способствует уменьшению реабсорбции жидкости и в конечном итоге к активации РААС. В свою очередь, повышенное образование натрия и сывороточного альдостерона за счет активации РААС приводит к гипокалиемии. Кроме того, для дПТА характерны гиперкальциурия и снижение экскреции цитратов с развитием нефрокальциноза и нефролитиаза. Повышенная экскреция кальция с мочой в основном обусловлена защитной реакцией костной ткани на метаболический ацидоз [87]. Есть данные о проксимальном (тип II) ацидозе почечных канальцев при ПСШ [85].

Симптомы и признаки ТИН, как правило, мало выражены. Микроскопическая гематурия и протеинурия, а не клинические признаки, такие как азотемия, гипертония и дисбаланс электролитов, характерны для ТИН. Кроме того, изолированную протеинурию при ТИН достаточно трудно обнаружить в лабораторных условиях, поскольку протеинурия, связанная с поражением канальцев, в основном состоит из белков с относительно малой молекулярной массой. Пациенты обычно бессимптомны, а диагноз устанавливается путем нахождения гиперхлоремического ацидоза с гипокалиемией, причем в 30 % случаев латентного и диагностированного только после кислотной нагрузки.

Есть данные о трансформации ТИН у пациентов с ПСШ во вторичный (АА) амилоидоз, а следовательно, развитие почечной недостаточности и нефротического синдрома [82]. Концентрация SSA/Ro, SSB/La, ревматоидного фактора, гипергаммаглобулинемия прямо коррелируют с возникновением и тяжестью почечной недостаточности, что было доказано проведенной нефробиопсией [85]. В

другой когорте все пациенты с дистальным почечным тубулярным ацидозом имели высокие титры антиядерных антител, γ -глобулинов, а SSA- или SSB-антитела обнаруживались у 85,7 % пациентов [88].

Гистопатологические изменения почек. Преимущественное поражение почек при гистологическом исследовании — острый или хронический ТИН с дефектами функции канальцев [85]. Кроме того, описаны такие клубочковые поражения, как криоглобулинемический мембранопролиферативный ГН, очаговый сегментарный гломерулосклероз, мезангиальный пролиферативный ГН, мембранозные нефропатии и болезнь минимальных изменений [84, 85, 89, 90].

Лечение больных с ПСШ с поражением почек должно в первую очередь включать ГК. Кроме того, для предотвращения опасных для жизни осложнений требуется длительное назначение бикарбонатов и/или электролитов. Первоначальная доза ГК обычно составляет от 30 до 60 мг (приблизительно $\geq 0,5$ мг/кг в день) [84], ответ на терапию ГК у пациентов с ПСШ достаточно хороший [85]. При условии сочетания ТИН с ГН другие иммунодепрессанты, такие как ЦФ, гидроксихлорохин, ММФ и ритуксимаб, могут быть добавлены в соответствии с результатами биопсии почек [85, 91]. Доказано, что после лечения иммунодепрессантами функция почек сохранялась или улучшалась в среднем на 38 месяцев [89].

У большинства пациентов с ТИН на фоне ПСШ, получавших терапию ГК или другими иммунодепрессантами, не было выявлено признаков прогрессирования ХБП. Тем не менее хронизация и тяжелый ТИН вследствие выраженной инфильтрации воспалительными клетками, интерстициальные фиброзные изменения и атрофия канальцев могут иметь место у таких пациентов. Поэтому ревматологи и нефрологи должны проводить адекватные скрининговые тесты, включая суточную протеинурию, оценку рН мочи и ее осмолярность, определение креатинина, калия, фосфора и бикарбонатов сыворотки крови не реже двух раз в год у пациентов с ПСШ с поражением почек и раз в год — без такового [85]. Кроме того, при наличии очевидных признаков почечной вовлеченности следует немедленно рассмотреть необходимость нефробиопсии.

Дерматомиозит и полимиозит

Аутоиммунные миопатии, а именно дерматомиозит (ДМ) и полимиозит (ПМ), имеют общие клинические признаки, такие как проксимальная мышечная слабость, миозиты, наличие специфических аутоантител, повышенные уровни мышечных ферментов, электромиографические изменения и органические мышечные проявления. Несмотря на клиническое сходство, ДМ и ПМ различаются по данным биопсии кожно-мышечного лоскута и наличия или отсутствия вовлечения кожи [92]. Оба заболевания ассоциируются прежде всего с онколо-

гическими процессами, часто являясь паранеопластическим синдромом, что требует определенного онкоскрининга при выставлении данных диагнозов. Злокачественные новообразования были обнаружены у 9,4–32 % пациентов с ДМ и у 4,4–17 % у пациентов с ПМ [93] с преобладанием аденокарциномы. Наблюдение за пациентами с ДМ выявило высокую смертность из-за рака или полиорганной недостаточности, тогда как смертность при ПМ была высокой из-за острого рабдомиолиза с последующими тяжелой гиперкалиемией и метаболическим ацидозом [94].

У пациентов с ДМ и ПМ чаще всего выявляют острый тубулярный некроз как следствие рабдомиолиза с высвобождением миоглобина. При остром течении ДМ тяжелая персистирующая миоглобинурия может привести к развитию почечной недостаточности вследствие острого пигмент-ассоциированного канальцевого некроза [94].

Необходимо отметить, что поражение почек чаще возникает при перекрестных синдромах, в основном с ССД.

Гистопатологические изменения почек. При ДМ морфологическим вариантом поражения клубочков является мембранозная нефропатия, редко регистрируются мезангиальный или диффузный пролиферативный ГН [94, 95]. У больных ПМ ведущим поражением клубочков является мезангиальный пролиферативный ГН [96, 97]. Значительно реже обнаруживается липоидный нефроз с фокально-сегментарным гломерулосклерозом, мембранозная нефропатия и серповидный ГН [96].

Высокие дозы оральных ГК — краеугольный камень терапии ПМ/ДМ. По данным нескольких клинических исследований, дополнительное лечение иммунодепрессантами, такими как азатиоприн или циклофосфамид, также при ПМ — метотрексат, внутривенный иммуноглобулин и циклоспорин А, при ДМ — противомаларийные препараты, благоприятно сказывается на исходе почечного поражения [95].

Поражение почек как осложнение патогенетической терапии СЗСТ

Пациенты с СЗСТ получают большое количество разнообразных лекарственных препаратов, назначаемых как с целью воздействия на патогенетические механизмы этого заболевания, так и для коррекции его осложнений и лечения сопутствующей патологии. Основные, наиболее часто применяемые при СЗСТ группы лекарственных средств и их возможные нежелательные эффекты на функцию почек представлены в табл. 2.

Нестероидные противовоспалительные препараты. Благодаря их противовоспалительным и анальгетическим свойствам это один из наиболее часто используемых лекарственных агентов в ревматологической практике. НПВП — ингибиторы циклооксигеназы и простагландинов E_2 и I_2 яв-

ляются мощными вазодилататорами. Одно из побочных действий НПВП — резкое снижение СКФ [8]. Кроме того, эта группа препаратов ингибирует важные гомеостатические эффекты простагландинов на восходящую часть петли Генле и собирательные трубочки, тем самым уменьшая медуллярный кровоток и вызывая апоптоз медуллярных интерстициальных клеток. Использование НПВП также связано с острым ТИН и болезнью минимальных изменений [8].

DMARDs (метотрексат, препараты золота, пеницилламин). Метотрексат может преципитироваться в почечных канальцах и вызывать ОПП. Метотрексат-индуцированный нефротоксический эффект наблюдается в ~ 2 % случаев [98]. Использование препаратов золота, пеницилламина или буцилламина ассоциировано с развитием мембранозного ГН у пациентов с РА [99].

Биологические агенты. Относительно недавно появился ряд сообщений о том, что блокаторы туморнекротизирующего фактора α имеют потенциально нефротоксические эффекты. Механизмы повреждения почечной паренхимы заключаются в прямом повреждении висцеральных эпителиальных клеток и индукции анти-dsDNA-антител, приводящих к протеинурии и пролиферативному ГН. Кроме того, использование этих агентов связано с высокой предрасположенностью к инфекционным заболеваниям, которые также могут оказывать негативное влияние на почки.

Подводя итоги, необходимо акцентировать, что почки являются одним из органов, наиболее часто вовлекающихся в патологический процесс у пациентов с ревматологическими заболеваниями. Нарушение функции почек в той или иной степени присутствует при многих СЗСТ и является ведущей причиной смертности и коморбидности таких пациентов. Таким образом, ранняя диагностика и правильное лечение поражения почек при ревматических заболеваниях может улучшить прогноз течения заболеваний. Для назначения патогенетического лечения необходимым является проведение нефробиопсии. Показания к данному методу исследования:

- быстрое ухудшение функции почек (исключить пре- и постренальные причины);
- протеинурия > 1 г/сут;
- для волчаночного нефрита, если протеинурия > 0,5 г/сут (особенно при гломерулярной гематурии и/или клеточном осадке);
- гематурия, эритроцитарные цилиндры в общем анализе мочи, нарушение функции почек (СКФ < 60 мл/мин);
- признаки ТИН: клеточный осадок, цилиндры и белок в общем анализе мочи, появившиеся на фоне приема медикаментов, синдрома Шегрена, ревматоидного артрита и т.д.;
- с диагностической целью, если есть признаки поражения почек, но нет клинического диагноза.

Таблица 2. Лекарственные нефропатии при системных заболеваниях соединительной ткани, вызываемые применяемыми лекарственными средствами

Группа препаратов	Характер поражения почек
Нестероидные противовоспалительные препараты	Анальгетическая нефропатия с папиллярным некрозом Острый интерстициальный нефрит Хронический интерстициальный нефрит
D-пеницилламин	Мембранозная нефропатия Нефротический синдром
Ингибиторы ангиотензинпревращающего фермента и блокаторы рецепторов ангиотензина II	Мембранозная нефропатия Нефротический синдром Гиперкалиемия
Препараты золота	«Золотая» нефропатия (Gold Nephropathy) — мембранозный гломерулонефрит
Метотрексат	Мембранозная нефропатия Острая почечная недостаточность
Простаноиды, ингибиторы фосфодиэстеразы-5, блокаторы кальциевых каналов (особенно при их сочетании)	Преренальная азотемия Кортикальный некроз
Варфарин	Варфариновая нефропатия: — острое повреждение почек (гломерулярное кровотечение, эритроцитарная внутриканальцевая обструкция) — тубулоинтерстициальный нефрит
Статины	Миоглобиновая нефропатия Уратная нефропатия
Диуретики	Уратная нефропатия Преренальная азотемия

Таблица 3. Гистологические данные и возможные причины их появления, связанные с ревматологическими заболеваниями

Данные нефробиопсии	Системные заболевания соединительной ткани
Тубулоинтерстициальный нефрит	Синдром Шегрена, ревматоидный артрит
Мезангиальный пролиферативный нефрит, IgA-нефропатия	Синдром Шегрена, дерматомиозит, полимиозит, системная красная волчанка, ревматоидный артрит
Фокально-сегментарный гломерулосклероз (ФСГС)	Синдром Шегрена, системная красная волчанка, ревматоидный артрит
Криоглобулинемический мембранопротрофиеративный гломерулонефрит	Синдром Шегрена
Минимальные изменения	Синдром Шегрена, полимиозит, системная красная волчанка, ревматоидный артрит
Мембранозная нефропатия	Синдром Шегрена, дерматомиозит, полимиозит, класс V люпус-нефрита, ревматоидный артрит
Вторичный почечный амилоидоз	Синдром Шегрена, ревматоидный артрит
Тромботическая микроангиопатия	Склеродермический почечный кризис
Диффузный пролиферативный гломерулонефрит	Дерматомиозит
IgM-нефропатия	Системная красная волчанка
Быстро прогрессирующий гломерулонефрит	Люпус-нефрит класса I–VI
Некротизирующий полунный гломерулонефрит	Системная склеродермия, ревматоидный артрит
Очаговый пролиферативный гломерулонефрит	Ревматоидный артрит
Полунный гломерулонефрит с ФСГС	Полимиозит

В табл. 3 суммированы гистологические данные при поражении почек и возможные причины их появления.

Конфликт интересов. Авторы заявляют об отсутствии конфликта интересов при подготовке данной статьи, при этом авторы не получали от отдельных лиц и организаций финансовой поддержки исследования, гонораров и других форм вознаграждений.

Информация о вкладе каждого автора: Головач И.Ю. — концепция и дизайн исследования, обзор литературы по проблеме, коррекция текста, подготовка статьи к печати; Егудина Е.Д. — обзор литературы по проблеме, написание текста, подготовка статьи к печати.

References

1. Anders HJ, Vielhauer V. Renal co-morbidity in patients with rheumatic disease. *Arthritis Res Ther.* 2011 Jun 29;13(3):222. doi: 10.1186/ar3256.
2. Dolgih S.V., Vorobieva O.A., Mazurov V.I. The specialties of the renal damage in connective tissue diseases and systemic vasculitis (literature review). *Nefrologia.* 2009;13(2):35-41. doi: 10.24884/1561-6274-2009-13-2-35-41.
3. Scarpioni R, Ricardi M, Albertazzi V, De Amicis S, Rastelli F, Zerbini L. Dialysis-related amyloidosis: challenges and solutions. *Int J Nephrol Renovasc Dis.* 2016 Dec 7;9:319-328.
4. Gibson T. Hyperuricemia, gout and the kidney. *Curr Opin Rheumatol.* 2012 Mar;24(2):127-31. doi: 10.1097/BOR.0b013e32834f049f.

5. Chiu HY, Huang HL, Li CH, et al. Increased risk of chronic kidney disease in rheumatoid arthritis associated with cardiovascular complications - a national population-based cohort study. *PLoS One.* 2015;10(9):e0136508. doi: 10.1371/journal.pone.0136508.

6. Turesson C. Comorbidity in rheumatoid arthritis. *Swiss Med Wkly.* 2016 Apr 5;146:w14290. doi: 10.4414/smw.2016.14290.

7. Kaushik P, Rahmani M, Ellison W. Membranous glomerulonephritis with the use of etanercept in ankylosing spondylitis. *Ann Pharmacother.* 2011;45(12):e62. doi: 10.1345/aph.1Q492.

8. Möller B, Pruijm M, Adler S, Scherer A, Villiger PM, Finckh A. Chronic NSAID use and long-term decline of renal function in a prospective rheumatoid arthritis cohort study. *Ann Rheum Dis.* 2015 Apr;74(4):718-23. doi: 10.1136/annrheumdis-2013-204078.

9. Kovalenko VM, Shuba NM, Bortkevych OP, Biliavska YuV. Systemic lupus erythematosus: pathogenetic characteristic of clinical manifestations, current diagnostic and therapeutic strategy, part I. *Ukrains'kij revmatologichnij zurnal.* 2010;(39):13-23. (in Ukrainian).

10. Kovalenko VN, Golovach IYu, Bortkevych OP. Achievements treatment of systemic lupus erythematosus. *Ukrains'kij revmatologichnij zurnal.* 2012;(50):16-22. (in Ukrainian).

11. Himion LV. The strategy of treatment of lupus nephritis: an overview of current recommendations. *Racional'na farmakoterapia.* 2013;(28):27-31. (in Russian).

12. Goilav B, Putterman C. The Role of Anti-DNA Antibodies in the Development of Lupus Nephritis: An alternative, or complementary, viewpoint? *Semin Nephrol.* 2015 Sep;35(5):439-43. doi: 10.1016/j.semnephrol.2015.08.005.

13. Bomback AS, Appel GB. Updates on the treatment of lupus nephritis. *J Am Soc Nephrol*. 2010 Dec;21(12):2028-35. doi: 10.1681/ASN.2010050472.
14. Mok CC, Kwok RC, Yip PS. Effect of renal disease on the standardized mortality ratio and life expectancy of patients with systemic lupus erythematosus. *Arthritis Rheum*. 2013 Aug;65(8):2154-60. doi: 10.1002/art.38006.
15. Hoover PJ, Costenbader KH. Insights into the epidemiology and management of lupus nephritis from the US rheumatologist's perspective. *Kidney Int*. 2016 Sep;90(3):487-92. doi: 10.1016/j.kint.2016.03.042.
16. Dall'Era M. Treatment of lupus nephritis: current paradigms and emerging strategies. *Curr Opin Rheumatol*. 2017 May;29(3):241-247. doi: 10.1097/BOR.0000000000000381.
17. Golovach IYu. Lupus nephritis: a modern treatment paradigm. *Kidneys*. 2018;7(2):122-131. doi: 10.22141/2307-1257.7.2.2018.127399.
18. Krasnova TN. Renal involvement in systemic lupus erythematosus: the present views of its pathogenesis and clinical manifestations and the approaches to its treatment. *Modern Rheumatology*. 2008; 3: 18-21. doi: 10.14412/1996-7012-2008-483. (In Russian).
19. Espeli M, Bokers S, Giannico G, et al. Local renal autoantibody production in lupus nephritis. *J Am Soc Nephrol*. 2011 Feb;22(2):296-305. doi: 10.1681/ASN.2010050515.
20. Aggarwal R, Sestak AL, D'Sousa A, Dillon SP, Namjou B, Scofield RH. Complete complement deficiency in a large cohort of familial systemic lupus erythematosus. *Lupus*. 2010 Jan;19(1):52-7. doi: 10.1177/0961203309346508.
21. Birmingham DJ, Irshaid F, Nagaraja HN, et al. The complex nature of serum C3 and C4 as biomarkers of lupus renal flare. *Lupus*. 2010 Oct;19(11):1272-80. doi: 10.1177/0961203310371154.
22. Oelzner P, Deliyska B, Funfstuck R, Hein G, Herrmann D, Stein G. Anti-C1q antibodies and antiendothelial cell antibodies in systemic lupus erythematosus - relationship with disease activity and renal involvement. *Clin Rheumatol*. 2003 Oct;22(4-5):271-8. doi: 10.1007/s10067-003-0724-3.
23. Akhter E, Burlingame RW, Seaman AL, Magder L, Petri M. Anti-C1q antibodies have higher correlation with flares of lupus nephritis than other serum markers. *Lupus*. 2011 Oct;20(12):1267-74. doi: 10.1177/0961203311411597.
24. Stokes MB, D'Agati VD. Full-house glomerular deposits: beware the sheep in wolf's clothing. *Kidney Int*. 2018 Jan;93(1):18-20. doi: 10.1016/j.kint.2017.08.001.
25. Hahn BH, McMahon MA, Wilkinson A, et al. American College of Rheumatology guidelines for screening, treatment, and management of lupus nephritis. *Arthritis Care Res (Hoboken)*. 2012 Jun;64(6):797-808. doi: 10.1002/acr.21664.
26. Pyrih LA, Ivanov DD, Taran OI. *Nefrologija: Nacional'nyj pidruchnyk [Nephrology: National Textbook]*. Donetsk: Publishing House Zaslavsky; 2014. 292 p. (in Ukrainian).
27. Weening JJ, D'Agati VD, Schwartz MM, et al. The classification of glomerulonephritis in systemic lupus erythematosus revisited. *J Am Soc Nephrol*. 2004 Feb;15(2):241-50.
28. KDIGO clinical practice guideline for glomerulonephritis. *Kidney International Supplements*. 2012;2(2):139-274.
29. Houssiau FA, Vasconcelos C, D'Cruz D, et al. The 10-year follow-up data of the euro-lupus nephritis trial comparing low-dose and high-dose intravenous cyclophosphamide. *Ann Rheum Dis*. 2010 Jan;69(1):61-4. doi: 10.1136/ard.2008.102533.
30. Appel GB, Contreras G, Dooley MA, et al. Mycophenolate mofetil versus cyclophosphamide for induction treatment of lupus nephritis. *J Am Soc Nephrol*. 2009 May;20(5):1103-12. doi: 10.1681/ASN.2008101028.
31. Radhakrishnan J, Moutzouris DA, Ginzler EM, Solomons N, Siempas II, Appel GB. Mycophenolate mofetil and intravenous cyclophosphamide are similar as induction therapy for class V lupus nephritis. *Kidney Int*. 2010 Jan;77(2):152-60. doi: 10.1038/ki.2009.412.
32. Kalloo S, Aggarwal N, Mohan P, Radhakrishnan J. Lupus nephritis: treatment of resistant disease. *Clin J Am Soc Nephrol*. 2013 Jan;8(1):154-61. doi: 10.2215/CJN.05870612.
33. Illei GG, Cervera R, Burt RK, et al. Current state and future directions of autologous hematopoietic stem cell transplantation in systemic lupus erythematosus. *Ann Rheum Dis*. 2011 Dec;70(12):2071-4. doi: 10.1136/ard.2010.148049.
34. Stummvoll GH, Schmaldienst S, Smolen JS, Derfler K, Biesenbach P. Lupus nephritis: prolonged immunoadsorption (IAS) reduces proteinuria and stabilizes global disease activity. *Nephrol Dial Transplant*. 2012 Feb;27(2):618-26. doi: 10.1093/ndt/gfr239.
35. Toubi E, Kessel A, Shoenfeld Y. High-dose intravenous immunoglobulins: an option in the treatment of systemic lupus erythematosus. *Hum Immunol*. 2005 Apr;66(4):395-402. doi: 10.1016/j.humimm.2005.01.022.
36. Yildirim-Toruner C, Diamond B. Current and novel therapeutics in the treatment of systemic lupus erythematosus. *J Allergy Clin Immunol*. 2011 Feb;127(2):303-12; quiz 313-4. doi: 10.1016/j.jaci.2010.12.1087.
37. Contreras G, Tozman E, Nahar N, Metz D. Maintenance therapies for proliferative lupus nephritis: mycophenolate mofetil, azathioprine and intravenous cyclophosphamide. *Lupus*. 2005;14 Suppl 1:s33-8.
38. Ivanov DD, Grianilo GI. An experience of rituximab treatment of lupus-nephritis (clinical observation). *Medicine of Ukrainian transport*. 2012;(4):73-75.
39. Lu TY, Ng KP, Cambridge G, et al. A retrospective seven-year analysis of the use of B cell depletion therapy in systemic lupus erythematosus at university college London hospital: the first fifty patients. *Arthritis Rheum*. 2009 Apr 15;61(4):482-7. doi: 10.1002/art.24341.
40. Merrill JT, Neuwelt CM, Wallace DJ, et al. Efficacy and safety of rituximab in moderately-to-severely active systemic lupus erythematosus: the randomized, double-blind, phase II/III systemic lupus erythematosus evaluation of rituximab trial. *Arthritis Rheum*. 2010 Jan;62(1):222-33. doi: 10.1002/art.27233.
41. Rovin BH, Furie R, Latinis K, et al. Efficacy and safety of rituximab in patients with active proliferative lupus nephritis: The lupus nephritis assessment with rituximab (LUNAR) study. *Arthritis Rheum*. 2012 Apr;64(4):1215-26. doi: 10.1002/art.34359.
42. Tony HP, Burmester G, Schulze-Koops H, et al. Safety and clinical outcomes of rituximab therapy in patients with different autoimmune diseases: experience from a national registry (GRAID). *Arthritis Res Ther*. 2011 May 13;13(3):R75. doi: 10.1186/ar3337.
43. Berntsson SG, Katsarogiannis E, Lourenço F, Moraes-Fontes MF. Progressive Multifocal Leukoencephalopathy and Sys-

temic Lupus Erythematosus: Focus on Etiology. Case Rep Neurol. 2016 Mar 16;8(1):59-65. doi: 10.1159/000444874.

44. Condon MB, Ashby D, Pepper RJ, et al. Prospective observational singlecentre cohort study to evaluate the effectiveness of treating lupus nephritis with rituximab and mycophenolate mofetil but no oral steroids. *Ann Rheum Dis.* 2013 Aug;72(8):1280-6. doi: 10.1136/annrheumdis-2012-202844.

45. Petri M, Stohl W, Chatham W, et al. Association of plasma B lymphocyte stimulator levels and disease activity in systemic lupus erythematosus. *Arthritis Rheum.* 2008 Aug;58(8):2453-9. doi: 10.1002/art.23678.

46. Wallace DJ, Stohl W, Furie RA, et al. A phase II, randomized, double-blind, placebo-controlled, dose-ranging study of belimumab in patients with active systemic lupus erythematosus. *Arthritis Rheum.* 2009 Sep 15;61(9):1168-78. doi: 10.1002/art.24699.

47. Navarra SV, Guzman RM, Gallacher AE, et al. Efficacy and safety of belimumab in patients with active systemic lupus erythematosus: a randomised, placebo-controlled, phase 3 trial. *Lancet.* 2011 Feb 26;377(9767):721-31. doi: 10.1016/S0140-6736(10)61354-2.

48. Furie R, Petri M, Zamani O, et al. A phase III, randomized, placebo-controlled study of belimumab, a monoclonal antibody that inhibits B lymphocyte stimulator, in patients with systemic lupus erythematosus. *Arthritis Rheum.* 2011 Dec;63(12):3918-30. doi: 10.1002/art.30613.

49. Dorner T, Kaufmann J, Wegener WA, Teoh N, Goldenberg DM, Burmester GR. Initial clinical trial of epratuzumab (humanized anti-CD22 antibody) for immunotherapy of systemic lupus erythematosus. *Arthritis Res Ther.* 2006;8(3):R74. doi: 10.1186/ar1942.

50. Dillon SR, Harder B, Lewis KB, et al. B-lymphocyte stimulator/a proliferation-inducing ligand heterotrimers are elevated in the sera of patients with autoimmune disease and are neutralized by atacicept and B-cell maturation antigen-immunoglobulin. *Arthritis Res Ther.* 2010;12(2):R48. doi: 10.1186/ar2959.

51. Dall'Era M, Chakravarty E, Wallace D, et al. Reduced B lymphocyte and immunoglobulin levels after atacicept treatment in patients with systemic lupus erythematosus: results of a multicenter, phase Ib, double-blind, placebo-controlled, dose-escalating trial. *Arthritis Rheum.* 2007 Dec;56(12):4142-50. doi: 10.1002/art.23047.

52. Kovalenko VM, Rekalov DG. Features of rheumatoid arthritis diagnosis in the disease onset. *Experimental and clinical medicine.* 2012;(93):84-91.(in Ukrainian).

53. Hickson LJ, Crowson CS, Gabriel SE, McCarthy JT, Matteson EL. Development of reduced kidney function in rheumatoid arthritis. *Am J Kidney Dis.* 2014 Feb;63(2):206-13. doi: 10.1053/j.ajkd.2013.08.010.

54. Rekalov D, Prytkova A, Kulynych R, Protsenko G, Protsenko V. Nephropathy in early rheumatoid arthritis patients: does a significant risk exist? *Georgian Med News.* 2018 Jan;(274):79-88.

55. Vinicki JP, Pellet SC, De Rosa G, et al. Analysis of 65 renal biopsies from patients with rheumatoid arthritis (1976-2015): Change in treatment strategies decreased frequency and modified histopathological findings. *J Clin Rheumatol.* 2015 Oct;21(7):335-40. doi: 10.1097/RHU.0000000000000302.

56. Postnikova GA. Mechanisms of kidney damage in patients with rheumatoid arthritis (review of literature and personal data). *Vatskij medicinskij vestnik.* 2003;(1):68-76. (In Russian).

57. Krel AA, Varshavskij VA, Kanevskoj MZ, Semejkina OV. Kidney damage in patients with rheumatoid arthritis. *Terapevicheskij arkhiv.* 1990;62(6):104-113. (In Russian).

58. Göis M, Carvalho F, Sousa H, Ferreira AC, Sousa J, Nolasco F. Renal involvement in rheumatoid arthritis: analysis of 53 renal biopsies. *Port J Nephrol Hypert.* 2017;31(1):25-30.

59. Nacano M, Veno M, Nishi S, et al. Analisis of renal pathology and drug history in 158 Japanese patients with rheumatoid arthritis. *Clin Nephrol.* 1998 Sep;50(3):154-60.

60. Helin HJ, Korpela MM, Mustonen JT, Pasternack AI. Renal biopsy findings and clinicopathologic correlations in rheumatoid arthritis. *Arthritis Rheum.* 1995 Feb;38(2):242-7.

61. Karie S, Gandjbakhch F, Janus N, et al. Kidney disease in RA patients: prevalence and implication on RA-related drugs management: the MATRIX study. *Rheumatology (Oxford).* 2008 Mar;47(3):350-4. doi: 10.1093/rheumatology/kem370.

62. Icardi A, Araghi P, Ciabattini M, Romano U, Lazzarini P, Bianchi G. Kidney involvement in rheumatoid arthritis. *Reumatismo.* 2003;55(2):76-85.

63. Don BR, Kim K, Li J, Dwyer T, Alexander F, Kaysen GA. The effect of etanercept on suppression of the systemic inflammatory response in chronic hemodialysis patients. *Clin Nephrol.* 2010 Jun;73(6):431-8.

64. Lachmann HJ, Goodman HJB, Gilbertson JA, et al. Natural history and outcome in systemic AA amyloidosis. *N Engl J Med.* 2007 Jun 7;356(23):2361-71. doi: 10.1056/NEJMoa070265.

65. van der Hilst JCH. Recent insights into the pathogenesis of type AA amyloidosis. *ScientificWorldJournal.* 2011 Mar 7;11:641-50. doi: 10.1100/tsw.2011.64.

66. Kuroda T, Tanabe N, Sato H, et al. Outcome of patients with reactive amyloidosis associated with rheumatoid arthritis in dialysis treatment. *Rheumatol Int.* 2006 Oct;26(12):1147-53. doi: 10.1007/s00296-006-0204-6.

67. Gottenberg JE, Merle-Vincent F, Bentaberry F, et al. Anti-tumor necrosis factor alpha therapy in fifteen patients with AA amyloidosis secondary to inflammatory arthritides: a follow up report of tolerability and efficacy. *Arthritis Rheum.* 2003 Jul;48(7):2019-24. doi: 10.1002/art.11163.

68. Nakamura T, Higashi S, Tomoda K, Tsukano M, Shono M. Etanercept can induce resolution of renal deterioration in patients with amyloid A amyloidosis secondary to rheumatoid arthritis. *Clin Rheumatol.* 2010 Dec;29(12):1395-401. doi: 10.1007/s10067-010-1469-4.

69. Keersmaekers T, Claes K, Kuypers DR, de Vlam K, Verschueren P, Westhovens R. Long-term efficacy of infliximab treatment for AA-amyloidosis secondary to chronic inflammatory arthritis. *Ann Rheum Dis.* 2009 May;68(5):759-61. doi: 10.1136/ard.2008.095505.

70. Desbois AC, Cacoub P. Systemic sclerosis: an update in 2016. *Autoimmun Rev.* 2016 May;15(5):417-26. doi: 10.1016/j.autrev.2016.01.007.

71. Lynch BM, Stern EP, Ong V, Harber M, Burns A, Denton CP. UK Scleroderma Study Group (UKSSG) guidelines on the diagnosis and management of scleroderma renal crisis. *Clin Exp Rheumatol.* 2016 Sep-Oct;34 Suppl 100(5):106-109.

72. Gordeev AV, Zakharova AY, Mutovina ZYu, Ananieva LP. Acute scleroderma nephropathy: Myths and reality. *Prakticeskaa medicina*. 2015;3-2(88):94-99. (In Russian).
73. Woodworth TG, Suliman YA, Li W, Furst DE, Clements P. Scleroderma renal crisis and renal involvement in systemic sclerosis. *Nat Rev Nephrol*. 2016 Nov;12(11):678-691. doi: 10.1038/nrneph.2016.124.
74. Okrój M, Johansson M, Saxne T, Blom AM, Hesselstrand R. Analysis of complement biomarkers in systemic sclerosis indicates a distinct pattern in scleroderma renal crisis. *Arthritis Res Ther*. 2016 Nov 18;18(1):267. doi: 10.1186/s13075-016-1168-x.
75. Ostojic P, Stojanovski N. Arterial hypertension treated with angiotensin converting enzyme inhibitors and glucocorticoids are independent risk factors associated with decreased glomerular filtration rate in systemic sclerosis. *Rheumatol Int*. 2017 Mar;37(3):363-368. doi: 10.1007/s00296-016-3632-y.
76. Hudson M, Baron M, Lo E, Weinfeld J, Furst DE, Khanna D. An international, web-based, prospective cohort study to determine whether the use of ACE inhibitors prior to the onset of scleroderma renal crisis is associated with worse outcomes—methodology and preliminary results. *Int J Rheumatol*. 2010;2010. pii: 347402. doi: 10.1155/2010/347402.
77. Shanmugam VK, Steen VD. Renal disease in scleroderma: an update on evaluation, risk stratification, pathogenesis and management. *Curr Opin Rheumatol*. 2012 Nov;24(6):669-76. doi: 10.1097/BOR.0b013e3283588dcf.
78. Okrój M, Johansson M, Saxne T, Blom AM, Hesselstrand R. Analysis of complement biomarkers in systemic sclerosis indicates a distinct pattern in scleroderma renal crisis. *Arthritis Res Ther*. 2016 Nov 18;18(1):267. doi: 10.1186/s13075-016-1168-x.
79. Balbir-Gurman A, Braun-Moscovici Y. Scleroderma – New aspects in pathogenesis and treatment. *Best Pract Res Clin Rheumatol*. 2012 Feb;26(1):13-24. doi: 10.1016/j.berh.2012.01.011.
80. Hudson M, Baron M, Tatibouet S, et al. Exposure to ACE inhibitors prior to onset of scleroderma renal crisis – Results from the International Scleroderma Renal Crisis Survey. *Semin Arthritis Rheum*. 2014 Apr;43(5):666-72. doi: 10.1016/j.semarthrit.2013.09.008.
81. Devresse A, Aydin S, Le Quintrec M, et al. Complement activation and effect of eculizumab in scleroderma renal crisis. *Medicine (Baltimore)*. 2016 Jul;95(30):e4459. doi: 10.1097/MD.0000000000004459.
82. Ooms V, Decupere M, Lerut E, Vanrenterghem Y, Kuypers DR. Secondary renal amyloidosis due to long-standing tubulointerstitial nephritis in a patient with Sjogren syndrome. *Am J Kidney Dis*. 2005 Nov;46(5):e75-80. doi:10.1053/j.ajkd.2005.07.019.
83. Ramos-Casals M, Brito-Zerón P, Sisó-Almirall A, Bosch X. Primary Sjogren syndrome. *BMJ*. 2012 Jun 14;344:e3821. doi: 10.1136/bmj.e3821.
84. François H, Mariette X. Renal involvement in primary Sjögren syndrome. *Nat Rev Nephrol*. 2016 Feb;12(2):82-93. doi: 10.1038/nrneph.2015.174.
85. Maripuri S, Grande JP, Osborn TG, et al. Renal involvement in primary Sjögren's syndrome: a clinicopathologic study. *Clin J Am Soc Nephrol*. 2009 Sep;4(9):1423-31. doi: 10.2215/CJN.00980209.
86. Yilmaz H, Kaya M, Ozbek M, Ureten K, Safa Yildirim I. Hypokalemic periodic paralysis in Sjogren's syndrome secondary to distal renal tubular acidosis. *Rheumatol Int*. 2013 Jul;33(7):1879-82. doi: 10.1007/s00296-011-2322-z.
87. Evan AP, Lingeman J, Coe F, et al. Renal histopathology of stone-forming patients with distal renal tubular acidosis. *Kidney Int*. 2007 Apr;71(8):795-801. doi: 10.1038/sj.ki.5002113.
88. Aasarod K, Haga HJ, Berg KJ, Hammerstrom J, Jorstad S. Renal involvement in primary Sjogren's syndrome. *QJM*. 2000 May;93(5):297-304.
89. Ren H, Wang WM, Chen XN, et al. Renal involvement and followup of 130 patients with primary Sjögren's syndrome. *J Rheumatol*. 2008 Feb;35(2):278-84.
90. Yang ML, Kuo MC, Ou TT, Chen HC. Primary Sjogren's syndrome with minimal change disease—a case report. *Kaohsiung J Med Sci*. 2011 May;27(5):190-4. doi: 10.1016/j.kjms.2010.07.003.
91. Ciccia F, Giardina A, Rizzo A, et al. Rituximab modulates the expression of IL-22 in the salivary glands of patients with primary Sjogren's syndrome. *Ann Rheum Dis*. 2013 May;72(5):782-3. doi: 10.1136/annrheumdis-2012-202754.
92. Mammen AL. Dermatomyositis and polymyositis: clinical presentation, autoantibodies, and pathogenesis. *Ann N Y Acad Sci*. 2010 Jan;1184:134-53. doi: 10.1111/j.1749-6632.2009.05119.x.
93. Kuo CF, See LC, Yu KH, et al. Incidence, cancer risk and mortality of dermatomyositis and polymyositis in Taiwan: a nationwide population study. *Br J Dermatol*. 2011 Dec;165(6):1273-9. doi: 10.1111/j.1365-2133.2011.10595.x.
94. Yen TH, Lai PC, Chen CC, Hsueh S, Huang JY. Renal involvement in patients with polymyositis and dermatomyositis. *Int J Clin Pract*. 2005 Feb;59(2):188-93. doi: 10.1111/j.1742-1241.2004.00248.x.
95. Xie Q, Liu Y, Liu G, Yang N, Yin G. Diffuse proliferative glomerulonephritis associated with dermatomyositis with nephrotic syndrome. *Rheumatol Int*. 2010 Apr;30(6):821-5. doi: 10.1007/s00296-009-1003-7.
96. Couvrat-Desvergnés G, Masseau A, Benveniste O, et al. The spectrum of renal involvement in patients with inflammatory myopathies. *Medicine (Baltimore)*. 2014 Jan;93(1):33-41. doi: 10.1097/MD.0000000000000015.
97. Frost NA, Morand EF, Hall CL, Maddison PJ, Bhalla AK. Idiopathic polymyositis complicated by arthritis and mesangial proliferative glomerulonephritis: case report and review of the literature. *Br J Rheumatol*. 1993 Oct;32(10):929-31.
98. Gilani ST, Khan DA, Khan FA, Ahmed M. Adverse effects of low dose methotrexate in rheumatoid arthritis patients. *J Coll Physicians Surg Pak*. 2012 Feb;22(2):101-4. doi: 10.2012/JCPSP.101104.
99. Yoshida A, Morozumi K, Takeda A, Koyama K, Oikawa T. Membranous glomerulonephritis in patients with rheumatoid arthritis. *Clin Ther*. 1994 Nov-Dec;16(6):1000-6.

Рецензенти: д.м.н., проф., зав. кафедри внутрішньої медицини № 3 ДУ «ДМА МОЗ України»
 О.А. Ханюков; д.м.н., проф., член-кор.
 НАМН України, зав. кафедри внутрішньої
 медицини № 1 ДонНМУ О.В. Синяченко.
 Отримано 10.09.2018, отримано у виправленому
 вигляді 19.09.2018, прийнято до друку 20.09.2018 ■

Головач І.Ю.¹, Єгудіна Є.Д.²

¹Клінічна лікарня «Феофанія» Державного управління справами, м. Київ, Україна

²ДЗ «Дніпропетровська державна медична академія МОЗ України», м. Дніпро, Україна

Особливості ураження нирок при системних захворюваннях сполучної тканини

Резюме. Системні захворювання сполучної тканини (СЗСТ) — досить велика гетерогенна група захворювань, що мають певні характерні клінічні прояви і порушення імунорегуляції, що призводять до утворення аутоантитіл. Субклінічні або явні ознаки залучення нирок мають значний негативний вплив на клінічний перебіг СЗСТ. Порушення функції нирок характерно для таких СЗСТ, як системний червоний вовчак (СЧВ), ревматоїдний артрит (РА), системна склеродермія, синдром Шегрена, аутоімунні міопатії (дерматоміозит і поліміозит). На сучасному етапі, враховуючи доступність багатьох діагностичних маніпуляцій і можливості етіопатогенетичного лікування, терапевтам, ревматологам і нефрологам необхідно своєчасно запідозрити наявність патології нирок у пацієнтів із СЗСТ і вжити необхідних заходів з діагностики та лікування. Сучасні стратегії класифікації та лікування СЧВ скориговані з урахуванням результатів біопсії нирок, що значно поліпшило прогноз при цьому захворюванні. Одне з найважчих уражень нирок у пацієнтів з СЗСТ — це нирковий склеродермічний криз (НСК), що характеризується тяжкою гіпертонією, прогресуючим зниженням функ-

ції нирок і тромботичною мікроангіопатією; своєчасне призначення інгібіторів ангіотензинперетворюючого ферменту таким пацієнтам демонструє значний ефект у боротьбі з НСК. Контроль активності основного захворювання покращує функцію нирок у більшості пацієнтів із синдромом Шегрена, аутоімунними міопатіями і РА. З іншого боку, хронічне використання імунодепресантів і нестероїдних протизапальних препаратів, а також супутні захворювання, такі як цукровий діабет, гіпертензія і серцево-судинні недуги, можуть бути основними причинами ураження нирок у пацієнтів із ревматичними захворюваннями. Крім того, первинні захворювання нирок з тривалим анамнезом можуть привести до проявів, що імітують первинні ревматологічний розлади. У цьому огляді ми фокусуємо увагу на діагностиці порушення функції нирок внаслідок основного захворювання, побічних ефектах препаратів і прийнятті рішень про своєчасне лікування.

Ключові слова: ураження нирок; системні захворювання сполучної тканини; системний червоний вовчак; ревматоїдний артрит; склеродермічний нирковий криз; синдром Шегрена; дерматоміозит/поліміозит

I.Yu. Golovach¹, Ye.D. Yehudina²

¹Clinical Hospital "Feofaniya" of the Agency of State Affairs, Kyiv, Ukraine

²State Institution "Dnipropetrovsk Medical Academy of the Ministry of Health of Ukraine", Dnipro, Ukraine

Features of renal involvement in systemic connective tissue diseases

Abstract. Connective tissue diseases (CTDs) are a heterogeneous group of disorders that have certain clinical presentations and a disturbed immunoregulation, leading to autoantibody production. Subclinical or overt renal manifestations are frequently observed and complicate the clinical course of CTDs. Lesion of kidney function are typical for such CTDs as systemic lupus erythematosus, rheumatoid arthritis, systemic sclerosis, Sjogren syndrome, autoimmune myopathies (dermatomyositis and polymyositis). At the present stage, considering the availability of many diagnostic manipulations and the possibility of etiopathogenetic treatment, therapists, rheumatologists and nephrologists must suspect in advance the presence of kidney disease in patients with CTD and assume measures for diagnosis and treatment. In systemic lupus erythematosus, renal prognosis is significantly improved based on specific classification and treatment strategies adjusted to kidney biopsy findings. One of the most severe kidney lesions is scleroderma renal crisis, which is usually characterized by severe hypertension, progressive decline of renal function and thrombotic mi-

croangiopathy. Early administration of angiotensin-converting enzyme inhibitors in these patients shows a significant benefit in particular and strict blood pressure control in general. Treatment of the underlying autoimmune disorder or discontinuation of specific therapeutic agents improves kidney function in most patients with Sjogren syndrome, autoimmune myopathies, and rheumatoid arthritis. On the other hand, chronic use of immunosuppressive agents and non-steroidal anti-inflammatory drugs, as well as comorbidities, such as diabetes, hypertension, and cardiovascular complications, are the main causes of renal involvement in patients with rheumatic diseases. Apart from this, long-standing primary kidney disease can lead to manifestations simulating primary rheumatologic disorders. In this review, we focus on impairment of renal function in relation to underlying disease or adverse drug effects and implications on treatment decisions.

Keywords: renal involvement; connective tissue diseases; systemic lupus erythematosus; rheumatoid arthritis; scleroderma renal crisis; Sjogren syndrome; dermatomyositis/polymyositis