ПОЧКИ
НИРКИ

УДК 616.611-002-036-091.8

ДЯДИК О.О.[1], НЕКРАСОВА Л.Г.[1], ТАРАН О.І.[3], СІРОШТАНОВА І.О.[2], КОМІНКО Л.В.[2]
[1]Національний медичний університет імені О.О. Богомольця, м. Київ
[2]Центральна патологоанатомічна лабораторія МО України, м. Київ
[3]Національна медична академія післядипломної освіти імені П.Л. Шупика, м. Київ

ГОСТРИЙ ГЛОМЕРУЛОНЕФРИТ: ОСОБЛИВОСТІ ПЕРЕБІГУ ТА ПАТОМОРФОЛОГІЧНОЇ КАРТИНИ (ВЛАСНЕ СПОСТЕРЕЖЕННЯ)

Резюме. *Наведено клінічний випадок з особливостями морфологічної картини гострого гломерулонефриту, що перебігав на фоні попередньо існуючої патології канальцевого апарату нирок — мікрополікістозу некласифікованого. Хворому Х., 20 років, була проведена патогенетична терапія гострого гломерулонефриту глюкокортикоїдами та цитостатиками. Однак, незважаючи на застосовані терапевтичні засоби, симптоми гломерулонефриту продовжували наростати, розвинувся нефротичний синдром, що призвело до критичної втрати білків плазми крові, розладів коагуляції у вигляді ДВЗ-синдрому та подальшого приєднання уремії. Імовірно, резистентність до лікування пов'язана з попередньо існуючою патологією канальців нирок, функція яких була скомпрометована, та, можливо, генетично детермінованою резистентністю до патогенетичної терапії.*

Ключові слова: *гострий гломерулонефрит, патоморфологічна діагностика, полікістоз нирок.*

Вступ

Гострий постінфекційний гломерулонефрит (ГПГН) — гостре двобічне імуноопосередковане запалення нирок із переважним ураженням клубочків і залученням у патологічний процес інших ниркових структур. ГПГН характеризується поліетіологічністю. Згідно із сучасним уявленням, у більшості випадків ГПГН розвивається після стрептококової інфекції [1, 2]. Пошук антигенів збудника ГПГН, що спричиняють каскад імунних реакцій з пошкодженням базальної мембрани клубочка, триває. На сьогодні виділяють два основні бактеріальні антигени, відповідальні за розвиток ГПГН: нефритичний штамасоційований протеїн (nephritis strain-associated protein, NSAP) та нефритасоційований рецептор плазміну (nepritis-associated plasmin receptor, NAPlr). ГПГН проявляється нефритичним синдромом, що виникає через 1–3 тижні після епізоду інфекційного захворювання, що має легкий перебіг і часто минає до початку проявів ГПГН [3, 4]. Гострий нефритичний синдром у більшості пацієнтів зникає на тлі адекватної патогенетичної та симптоматичної терапії (відновлення об'єму циркулюючої крові, корекція колоїдно-осмотичного тиску крові, покращання ниркового кровообігу, адекватні дози сечогінних препаратів з урахуванням ниркових функцій). У невеликого відсотка пацієнтів симптоми ГПГН тривають значно довше або персистують на фоні дисфункції нирок, яка проявляється гематурією та протеїнурією. Найменший відсоток становлять ті пацієнти, у яких перебіг ГПГН

© Дядик О.О., Некрасова Л.Г., Таран О.І., Сіроштанова І.О., Комінко Л.В., 2016
© «Нирки», 2016
© Заславський О.Ю., 2016

закінчився хронічною нирковою недостатністю [1–3].

Полікістоз нирок — гетерогенна група генетично детермінованих захворювань нирок, що проявляються кістозним переродженням їх паренхіми. Їх розвиток пов'язаний з мутацією генів, що кодують білки, які входять до складу первинних війок/базальних тілець/центросом. Увесь описаний комплекс відіграє важливу роль у механорецепції, русі кальцію в клітину, hedgehog- та Wnt-сигнальних шляхах і диференціації полюсів клітини. Спільним для циліопатій є підвищення проліферації кістозного епітелію, зміна полярності кістозного епітелію з порушенням локалізації рецепторів і білків-транспортерів та порушені взаємодії клітин між собою і міжклітинним матриксом [5].

У наведеному випадку ГПГН характеризувався резистентністю до глюкокортикоїдної та цитостатичної терапії та, за даними морфологічного дослідження, перебігав на фоні вродженої патології нирок — мікрополікістозу.

Опис випадку. Хворий Х., 20 років, при надходженні скаржився на набряк обличчя, нижніх кінцівок, зниження апетиту, збільшення живота в об'ємі, відчуття переповнення в животі, послаблення випорожнень до 2–3 р/добу, виражену загальну слабкість, втому, виснажливість, задишку при фізичному навантаженні, періодичні печію та дискомфорт в епігастрії, головний біль, запаморочення на тлі підвищення АТ. З анамнезу: вважає себе хворим з 11 грудня 2014 р., коли під час лікування в лазареті в/ч з приводу гострого гаймориту відмітив появу набряків обличчя та кінцівок, в аналізах сечі було вперше виявлено невелику протеїнурію. 02.01.2015 р. консультований нефрологом, з 05.01.2015 р. по 15.01.2015 р. — стаціонарне лікування в клініці нефрології ГВМКЦ, де діагностовано ГПГН з нефротичним синдромом (НС), вузловий зоб і тиреотоксикоз легкого ступеня. До того часу в аналізах крові спостерігалося поглиблення гіпо-, диспротеїнемії. При ЕхоКГ виявлено пролапс стулок мітрального та трикуспідального клапанів, ознаки перикардиту, у зв'язку з чим консультований ревматологом. Незважаючи на симптоматичну терапію, що проводилась, збільшувались набряки, задишка, слабкість, в аналізі крові — поглиблення гіпо-, диспротеїнемії, зростання азотемії. 23.01.2015 р. проведено біопсію нирки. При мікроскопічному дослідженні встановлено: частина клубочків збільшена в розмірі, деякі різко повнокровні, у клубочках нерівномірно, переважно помірно виражена дифузна проліферація мезангіальних клітин (МК), вогнищевий набряк ендотеліальних клітин, інфільтрація, у тому числі й у просвіті багатьох капілярних петель, моноцитами, поліморфно-ядерними лейкоцитами; у деяких капілярних петлях — сладжовані еритроцити, невеликі вогнища фібриноїдного некрозу, капілярні петлі переважно тонкі, частина їх потовщена за рахунок ділянок фібриноїдного некрозу, слабко виражене збільшення мезангіального матриксу (рис. 1); у 7 клубочках точкові зрощення периферичних капілярних петель із капсулою Боумена, у 3 — мінімально виражена проліферація епітелію капсули Боумена, вогнищеві, нерівномірно виражені, переважно незначні потовщення базальної мембрани капсули Боумена. У канальцях — різко виражені дистрофічні зміни (за типом зернистої, вакуольної, включаючи балонну й гіаліново-крапельну дистрофію), некроз великих груп клітин епітелію, вогнища пінистих клітин; частина канальців значно нерівномірно розширена, у просвіті канальців — білкові

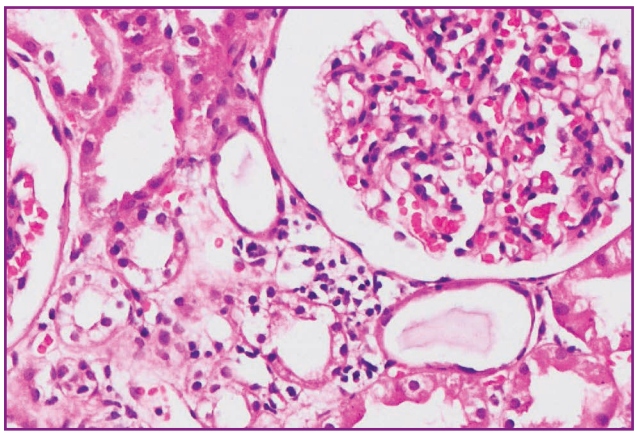

Рисунок 1. Хворий Х., 20 р. Клубочок збільшений у розмірі, з нерівномірною помірною дифузною проліферацією МК, вогнищевий набряк ендотеліальних клітин, інфільтрація моноцитами, поліморфно-ядерними лейкоцитами, сладжовані еритроцити, ділянки фібриноїдного некрозу, дистрофічні зміни в канальцях. Забарвлення гематоксиліном і еозином, × 200

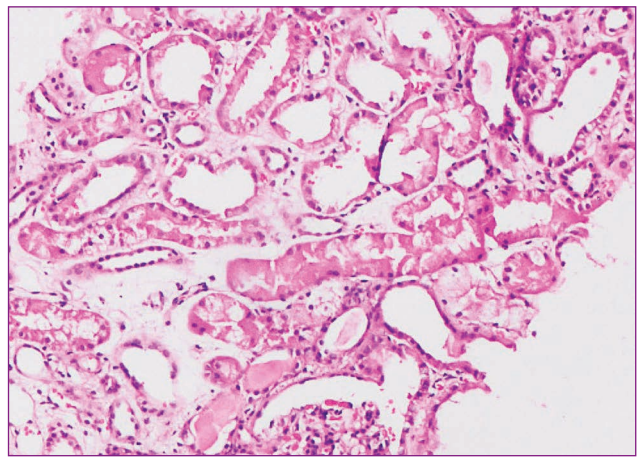

Рисунок 2. Хворий Х., 20 р. У канальцях різко виражені дистрофічні зміни, некроз великих груп клітин епітелію, вогнища пінистих клітин; частина канальців нерівномірно значно розширена, у просвіті канальців — білкові маси, злущені клітини. Забарвлення гематоксиліном і еозином, × 100

маси, злущені клітини, у поодиноких канальцях — гемінові циліндри (рис. 2); у стромі — набряк, перитубулярно, перигломерулярно-лімфогістіоцитарна, з домішкою моноцитів інфільтрація, у деяких ділянках поодинокі поліморфно-ядерні лейкоцити, невеликі вогнища розволокнення строми з ділянками фібриноїдних змін; у деяких судинах дрібного калібру потовщення стінки за рахунок фібриноїдних змін, у поодиноких судинах — лімфомоноцитарна інфільтрація, у судині середнього калібру — ознаки спазму. **Імуногістохімічне дослідження: IgA:** у клубочках — вогнищеві гранулярні мезангіальні депозити, в ендотелії капілярів депозити, у стромі між канальцями, в епітелії канальців помірні та виражені депозити. **IgG:** у клубочках вогнищеві дрібні гранулярні дифузні депозити у мезангії, у ендотелії деяких капілярних петель, вогнищеві субепітеліальні депозити, у стромі проміж канальцями, у перитубулярних капілярах слабкі депозити, у частині пошкоджених канальців у вигляді зернистості помірні та слабкі депозити. **IgM:** у клубочках вогнищеві гранулярні помірні депозити в мезангії, в ендотелії капілярних петель, у стромі між канальцями. **C3:** у клубочках вогнищеві гранулярні помірні субепітеліальні депозити, депозити в стромі між канальцями, багато виражених депозитів у пошкоджених канальцях у вигляді зернистості.

Висновок: гострий постінфекційний гломерулонефрит із вираженим тубулярним і помірним інтерстиційним компонентом.

Ураховуючи швидке прогресування захворювання, результати нефробіопсії, прийнято рішення про проведення патогенетичної терапії — пульс-терапії солу-медролом (3 г на курс) з подальшим переведенням на пероральний прийом преднізолону та пульс-терапії циклофосфаном. Після отримання письмової згоди пацієнта з 27.01.2015 р. розпочато пульс-терапію, перше введення солумедролу пацієнт переніс відносно задовільно, однак через 2 доби на фоні розвитку олігурії та появи резистентності до терапії петльовими діуретиками збільшились набряки, задишка, зросли показники азотемії, через що хворому виконано перше введення ендоксану. Для запобігання гіповолемічному шоку пацієнту виконувалися інфузії 10% альбуміну. Після стабілізації стану та відновлення діурезу хворому було продовжено патогенетичну та симптоматичну терапію.

Незважаючи на проведення комплексної патогенетичної та симптоматичної терапії, стан хворого залишався тяжким, без суттєвої позитивної динаміки: зберігалися виражені периферичні набряки, у біохімічних аналізах крові — гіпопротеїнемія, гіпоальбумінемія, зберігався критично низький рівень альбуміну. При дослідженнях сечі визначалась масивна протеїнурія до 34,4 г/добу. Унаслідок вираженості гіпо- й диспротеїнемії плазмаферез не проводився.

Ураховуючи неефективність кортикостероїдної терапії, з 29.01.2015 р. продовжено комбіновану патогенетичну терапію циклофосфаном та метилпреднізолоном у дозах для лікування швидкопрогресуючого гломерулонефриту. На тлі терапії, що проводилась, з'явилися ознаки кандидозу, у зв'язку з чим хворий отримував протигрибкові препарати. На тлі патогенетичної терапії вдалося зменшити вираженість периферичних та порожнинних набряків, однак зберігався нефротичний синдром зі значною гіпо- і диспротеїнемією, масивною протеїнурією, приєдналася гіперурикемія. Стан хворого залишався тяжким та нестабільним.

З 17.02.2015 р. у хворого розвинувся гострий пристінковий тромбоз внутрішньої яремної вени справа, підключичної та плечової вен правої верхньої кінцівки. Консультований судинним хірургом, розпочато терапію діофланом та низькомолекулярним гепарином (НМГ) у терапевтичних дозах. З 24.02.2015 р. у хворого з'явилася рецидивуюча носова кровотеча, що змусило зменшити дозу НМГ. Одночасно відмічено розвиток дрібнокрапчастої геморагічної висипки на шкірі нижніх кінцівок та анемію. О 16 год 50 хв 01.03.2015 р. у хворого погіршився загальний стан, відмічено різке наростання задишки, розвинулися артеріальна гіпотензія та значна тахікардія (140 ударів за 1 хв); після проведення невідкладної терапії досягнута відносна нетривала стабілізація стану. Незважаючи на проведені заходи інтенсивної терапії, о 17 год 45 хв відмічено повторне різке погіршення стану з наростанням дихальної недостатності (ЧДР 40 за 1 хв), артеріальною гіпотензією (зниження АТ до 50/20 мм рт.ст.). В ургентному порядку виконана інтубація трахеї, хворого переведено на ШВЛ. На ЕКГ та на кардіомоніторі — синусова тахікардія з ЧСС 140 за 1 хв з переходом в асистолію, у зв'язку з чим були негайно розпочаті реанімаційні заходи (закритий масаж серця, повторні введення адреналіну та атропіну кожні 5 хв), які проводилися в повному обсязі, на тлі чого відмічалася короткочасна поява ідіовентрикулярного ритму. Незважаючи на реанімаційні заходи, о 18 год 20 хв розвинулась стійка асистолія. Подальші реанімаційні заходи успіху не мали.

На розтині: шкірні покриви тулуба, верхніх кінцівок сіруватого кольору, набряклі, з наявністю множинних дрібнокрапчастих крововиливів. Листки перикарду, плеври, очеревини гладкі, блискучі, з наявністю множинних дрібнокрапчатих та плямистих крововиливів. У перикарді близько 100 мл світло-жовтої прозорої рідини. У правій плевральній порожнині 600 мл, у лівій — 1000 мл, у черевній порожнині — до 1000 мл прозорої світло-жовтої рідини. У правій підключичній вені визначається флотуючий тромб довжиною 25 мм, у правій стегновій вені визначаються дрібні тромботичні маси. Серце масою 310 г, розмірами 14,4 × 10,5 × 8,5 см, товщина міокарда стінки пра-

вого шлуночка 0,3 см, лівого — 1,4 см. Міокард на розрізі тьмяний, червоно-коричневого кольору. Клапани серця гладкі, тонкі, напівпрозорі, еластичні. Інтима вінцевих артерій сірувато-жовта. Інтима аорти, ниркових артерій, артерій нижніх кінцівок жовто-сіра, гладка. Легені рожевого кольору, виповнюють плевральні порожнини, з гладкою поверхнею, наявністю дрібнокрапчастих крововиливів. Субплеврально визначаються множинні червоні осередки трикутної форми, основою повернуті до плеври, з поверхні розтинів тканини легень стікає рожева піниста рідина. Слизова оболонка стравоходу синюшно-сірого кольору з дрібнокрапчастими крововиливами. На слизовій оболонці в середній та нижній третині шлунка відмічаються гострі ерозії. Печінка масою 1600 г, розміри 24 × 13 × 10 см, з гладкою поверхнею, щільної консистенції, тканина її на розрізі повнокровна, червоно-коричневого кольору. Надниркові залози листоподібної форми, кірковий шар жовтого кольору, мозковий шар білувато-сірий, шари надниркових залоз стоншені. Нирки бобоподібної форми, права нирка розміром 12 × 6 × 3 см, масою 175 г, ліва — 13 × 6 × 3 см, масою 185 г; фіброзна капсула з обох нирок знімається легко, поверхня гладка. Паранефральна клітковина набрякла, навколо лівої нирки визначається вогнище крововиливу, буруватого кольору (місце пункції). Тканина обох нирок набрякла, на розрізі рожево-червоного кольору, межа між кірковим та мозковим шаром слабо виражена. Слизова оболонка ниркових мисок та сечоводів сірого кольору, гладка. Щитоподібна залоза дещо збільшена, права частка розмірами 20 × 22 × 50 мм, з наявністю двох вузлів діаметром 8 та 4 мм, ліва частка розмірами 20 × 21 × 50 мм з наявністю множинних вузликів діаметром близько 5 мм; на розрізі тканина червоного кольору з дрібнозернистою

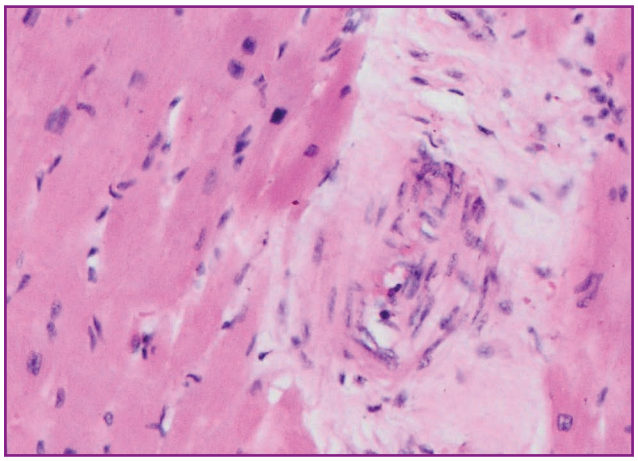

Рисунок 3. Хворий Х., 20 р. Виражена гіпертрофія та дистрофія кардіоміоцитів, розростання сполучної тканини периваскулярно, потовщення стінки внутрішньосерцевих судин. Забарвлення гематоксиліном і еозином, × 100

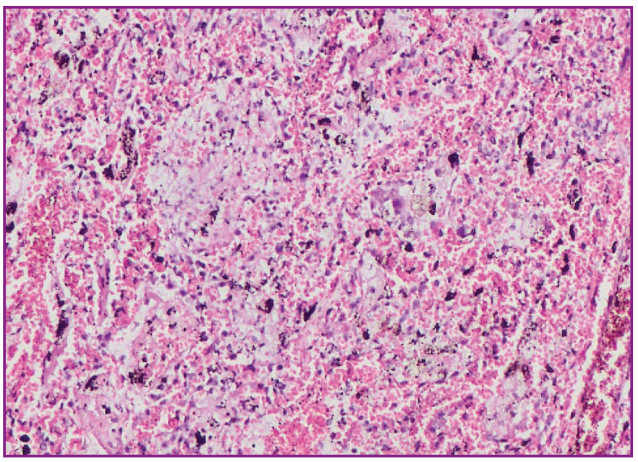

Рисунок 4. Хворий Х., 20 р. У легені ділянки некрозу альвеол, у просвіті еритроцити, лейкоцити, плазмоцити, гемосидерин, вогнища інтерстиційної пневмонії з ознаками карніфікації. Забарвлення гематоксиліном і еозином, × 100

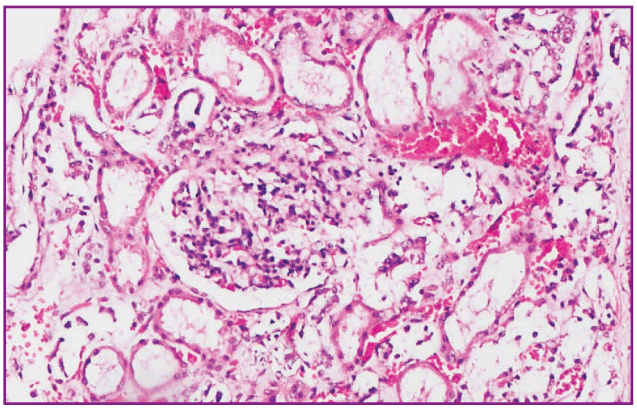

Рисунок 5. Хворий Х., 20 р. Клубочок із клітинним півмісяцем, у канальцях — різкі дистрофічні зміни, частина канальців розширена з ознаками субатрофії та атрофії. Забарвлення гематоксиліном і еозином, × 100

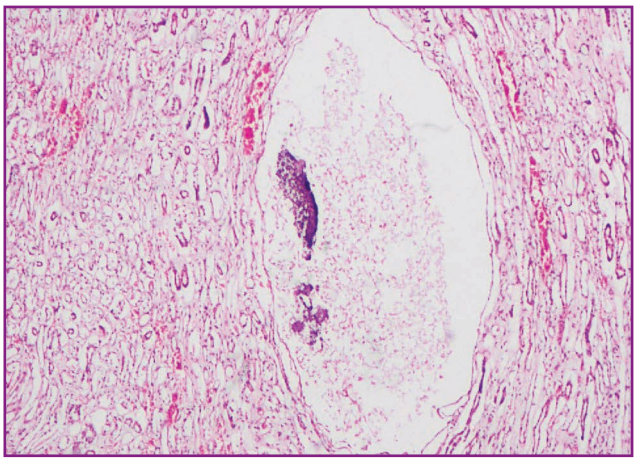

Рисунок 6. Хворий Х., 20 р. Кістозно розширені канальці в мозковому шарі. Забарвлення гематоксиліном і еозином, × 100

поверхнею. Тимус звичайних розмірів, має вигляд жирової тканини. Селезінка масою 170 г, на розрізі темно-вишневого кольору, без зішкребу пульпи. Периферичні лімфатичні вузли й лімфатичні вузли черевної й грудної порожнин не збільшені.

Дані гістологічного дослідження. У серці — набряк, виражена гіпертрофія та дистрофія кардіоміоцитів, вогнища розростання сполучної тканини різного ступеня зрілості, у тому числі й периваскулярно, стінки внутрішньосерцевих судин потовщені, повнокровні (рис. 3). У легенях — набряк, повнокров'я судин зі стазами, сладжами еритроцитів, в окремих судинах тромби з еритроцитів та лейкоцитів, ділянки некрозу стінки альвеол, у просвіті яких еритроцити, лейкоцити, плазмоцити, гемосидерин, вогнища інтерстиційної пневмонії з ознаками карніфікації (рис. 4). Нирки: частина клубочків збільшена в розмірах, деякі різко повнокровні, відмічається також помірно виражена проліферація мезангіальних клітин, вогнищеве набухання ендотеліальних клітин із ділянками фібриноїдного некрозу, зустрічаються клітинні півмісяці, у канальцях — різкі дистрофічні зміни (за типом зернистої, вакуольної, гіаліново-крапельної дистрофії) з утворенням множинних кістозних порожнин, у тому числі й мозковому шарі, некроз клітин епітелію, ділянки субатрофії та атрофії розширених канальців; у просвіті канальців — білкові маси, злущені клітини (рис. 5, 6), у стромі набряк, помірна лімфогістіоцитарна інфільтрація.

Ураховуючи дані клінічного, лабораторного, морфологічного дослідження був виставлений заключний патологоанатомічний діагноз.

Патологоанатомічний діагноз

Основне захворювання. Гострий гломерулонефрит (нефробіопсія від 23.01.2015 р.) із розвитком екстракапілярного компонента.

Фонове захворювання. Мікрополікістоз обох нирок (за даними гістологічного дослідження).

Ускладнення. Уремія: двобічний гідроторакс (ліворуч — 1000 мл, праворуч — 600 мл), виражені дистрофічні зміни внутрішніх органів. ДВЗ-синдром: множинні дрібнокрапчасті та плямисті крововиливи у слизових оболонках, шкірі, легенях, плеврі, очеревині. Флотуючий тромб правої підключичної вени. Тромбоз правої стегнової вени. Тромбоемболія дрібних гілок легеневої артерії: множинні червоні інфаркти обох легень. Гострі ерозії шлунка. Набряк легень.

В аналізованому випадку хворого Х., 20 років, основним захворюванням був гострий гломерулонефрит, який перебігав на фоні мікрополікістозу обох нирок. На підставі прижиттєвого морфологічного дослідження нирки було діагностовано гострий гломерулонефрит із вираженим тубулярним компонентом і помірно вираженим інтерстиціальним компонентом. За даними клініко-лабораторного дослідження, в даного хворого розвинулася ниркова недостатність на тлі тяжкого НС з критичною втратою білків плазми, що і стало головною патогенетичною ланкою в розвитку подальших порушень. Провідну роль у виникненні тромботичних ускладнень відіграє гіпоальбумінемія, яка на тлі гіперфібриногенемії, гіповолемії та гіперліпідемії патологічно зв'язує арахідонову кислоту, сприяє утворенню тромбоксану А2, що стимулює агрегацію тромбоцитів. НС призвів до зниження функціонального стану нирок та розвитку ДВЗ-синдрому. Тромбози, які виникли, були наслідком порушення гомеостазу: активація механізмів коагуляції й пригнічення протизгортаючих механізмів, надмірна антикоагулянтна активність комплексів гепарину з тромбогенними білками призводить до геморагій, а її зниження — до тромбоемболічних ускладнень [3].

Ураховуючи дані клінічного перебігу, прижиттєвого та аутопсійного морфологічного дослідження, можна припустити, що в цього хворого мав місце подвійний механізм конверсії плазміногену в плазмін: спочатку за рахунок взаємодії антигенів (можливо, стрептококових білків) із плазміногеном, який за участю металопротеїназ сприяв деструкції гломерулярної базальної мембрани. У подальшому через надмірне утворення тромбіну при ДВЗ-синдромі, що зумовив утворення плазміну, посилилась деструкція базальної мембрани клубочків, з одного боку, та з іншого — фібриноліз, кровотечі та шок змішаного генезу.

Описані головні патогенетичні чинники (гіпопротеїнемія та гіперазотемія) були наслідком саме ураження гломерулярного фільтра. Однак вони перебігали на фоні попередньо існуючого асимптоматичного патологічного процесу канальцевої системи — мікрополікістозу нирок, функція якої була скомпрометованою та недостатньою. Захворювання в даного хворого було резистентним до патогенетичної терапії кортикостероїдами та циклофосфаном. Найімовірніше, резистентність була спричинена рідкісним генетично детермінованим синдромом резистентності до глюкокортикоїдів [2, 9]. З іншого боку, така резистентність до патогенетичної терапії могла бути обумовлена наявністю патології канальцевого апарату — мікрополікістозу нирок [5, 8, 9].

Таким чином, комплекс украй негативних клінічних (тяжкий НС, коагулопатія споживання — ДВЗ-синдром, резистентність до кортикостероїдів та цитостатиків) і морфологічних (поява екстракапілярного компонента у вигляді півмісяців, мікрополікістоз нирок) змін обумовив тяжкий перебіг та несприятливий прогноз захворювання.

Список літератури

1. Муравлева Л.Е., Молотов-Лучанский В.Б., Клюев Д.А. Гемостаз при хронической болезни почек. Миниобзор // Со-

временные проблемы науки и образования. — 2010. — № 4. — С. 36-42.

2. Руководство по нефрологии / Под ред. А.И. Дядыка, Е.А. Дядык. — К.: Четверта хвиля, 2011. — С. 106-118, 452-476.

3. Сократов Н.В. Открытие новой биологической закономерности патогенеза нарушений системы гемостаза при заболеваниях почек // Современные проблемы науки и образования. — 2014. — № 2. — С. 77-80.

4. Atypical post-infectious glomerulonephritis is associated with abnormalities in the alternative pathway of complement / Sanjeev S., F.C. Fervenza, Yuzhou Zhang, Ladan Zand, N.C. Meyer, Nicolò Borsa, S.H. Nasr, and R.J.H. Smith // Kidney Int. — 2013 February. — 83 (2). — P. 293-299.

5. Тератология человека / Под ред. Г.И. Лазюка. — М.: Медицина, 1991. — С. 280-295.

6. The association of polymorphonuclears with humps in acute postinfectious glomerulonephritis / Mandache E., Penescu M.N. // Rom. J. Morphol. Embryol. — 2012. — 53 (3). — P. 629-633.

7. Diagnostic Atlas of Renal Pathology / A.B. Fogo, M. Kashgarian. — 2nd ed. — Elsevier, 2012. — P. 115-127.

8. Heptinstall's Pathology of the Kidney / Ed. by J.C. Jennette, J.L. Olson, F.G. S.V.D. D'Agati. — 7th ed. — Wolter Kluwer, 2014. — Vol. 1 — P. 273-279.

9. Van Rossum E.F.C., Lamberts S.W.J. Glucocorticoid resistance syndrome: a diagnostic and therapeutic approach // Best practice & research Clinical endocrinology & metabolism. — 2006. — Vol. 20, № 4. — P. 611-626.

Отримано 28.01.16

Дядык Е.А.[1], Некрасова Л.Г.[1], Таран О.И.[3], Сироштанова И.О.[2], Коминко Л.В.[2]
[1]Национальный медицинский университет имени А.А. Богомольца, г. Киев
[2]Центральная патологоанатомическая лаборатория МО Украины, г. Киев
[3]Национальная медицинская академия последипломного образования имени П.Л. Шупика, г. Киев

ОСТРЫЙ ГЛОМЕРУЛОНЕФРИТ: ОСОБЕННОСТИ ТЕЧЕНИЯ И ПАТОМОРФОЛОГИЧЕСКОЙ КАРТИНЫ (СОБСТВЕННОЕ НАБЛЮДЕНИЕ)

Резюме. Приведен клинический случай с особенностями морфологической картины острого постинфекционного гломерулонефрита, протекающего на фоне патологии канальцевого аппарата почек — микрополикистоза неклассифицированного. Больному Х., 20 лет, была проведена патогенетическая терапия острого постинфекционного гломерулонефрита глюкокортикоидами и цитостатиками. Но, несмотря на примененные терапевтические средства, симптомы гломерулонефрита продолжали нарастать, развился нефротический синдром, что привело к критической потере белка плазмы крови, нарушениям коагуляции в виде ДВС-синдрома и последующего присоединения уремии. Вероятно, резистентность к лечению связана с уже существовавшей патологией канальцев почек, функция которых была скомпрометирована, и, возможно, с генетически детерминированной резистентностью к патогенетической терапии.

Ключевые слова: острый гломерулонефрит, патоморфологическая диагностика, поликистоз почек.

Diadyk O.O.[1], Nekrasova L.H.[1], Taran O.I.[3], Siroshtanova I.O.[2], Kominko L.V.[2]
[1]National Medical University named after O.O. Bohomolets, Kyiv
[2]Central Pathoanatomical Laboratory of ME of Ukraine, Kyiv
[3]National Medical Academy of Postgraduate Education named after P.P. Shupyk, Kyiv, Ukraine

ACUTE GLOMERULONEPHRITIS: CLINICAL AND PATHOLOGIC FEATURES (CASE REPORT)

Summary. Clinical observation demonstrates the case of acute postinfectious glomerulonephritis with its histopathological features with the preexisting injury of renal tubules — cystic kidney disease of undefined type. The patient Kh., 20 years old, received pathogenetic treatment of acute postinfectious glomerulonephritis by glucocorticoids and cytostatic drugs. Despite the therapy, glomerulonephritis clinical symptoms inexorably progressed, nephrotic syndrome developed, leading to critical loss of plasma proteins, coagulation system disorders like DIC-syndrome, with subsequent alignment of uremia. Presumably, glucocorticoid resistance is related to preexisting tubular injury, characterized by impaired function and, maybe, genetically determined factors, too.

Key words: acute glomerulonephritis, diagnostic histopathology, cystic kidney disease.