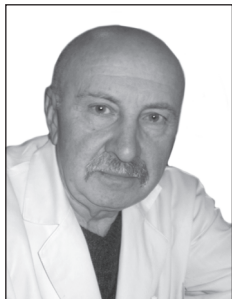


УДК 616.61-005.4



КРАВЧЕНКО М.І., ГОРЗОВ А.А., МАЙДАН С.Б.

Національна медична академія післядипломної освіти імені П.Л. Шупика, кафедра урології, м. Київ

## ІШЕМІЧНА ХВОРОБА НИРОК: СУЧАСНИЙ ПОГЛЯД НА ПРОБЛЕМУ

**Резюме.** На сьогодні доведена значна поширеність ішемічної хвороби нирок, хоча часто за життя вона залишається недіагностованою. З огляду на це зростає важливість більш детального вивчення цієї патології шляхом своєчасної діагностики та лікування.

**Ключові слова:** ішемічна нефропатія, атеросклероз, фібромускулярна дисплазія, ниркова недостатність.

Ішемічна хвороба нирок (ІХН), або ішемічна нефропатія, — це група захворювань, в основі яких лежить ішемія нирки, що розвивається внаслідок ураження ниркових судин із порушенням їх прохідності та зниженням ниркового кровотоку, що призводить до зниження фільтраційної функції.

Вже понад 70 років ішемія тканини нирки, викликана звуженням просвіту ниркових артерій, розглядається як одна з найбільш значущих. Уперше затискачі на ниркову артерію при вивченні експериментального нефриту наклали Я.Я. Стольников (1879). І лише набагато пізніше (1934) Goldblatt зі співавт. шляхом накладення на ниркові артерії затискачів, що дозволяють викликати дозоване довготривале звуження ниркових артерій, отримали у собак стійке підвищення артеріального тиску (АТ) [1].

У клінічній практиці серед основних причин, що призводять до зменшення діаметра просвіту ниркових артерій, можна вважати фібромускулярну дисплазію, неспецифічний аортоартеріт (хвороба Такаюсу). Проте причиною довготривалої ішемії нирок, що має найбільшу популяційну значимість, сміливо можна вважати атеросклеротичне ураження ниркових артерій. За аналогією до ішемічної хвороби серця (ІХС) симптомокомплекс, пов'язаний із формуванням атеросклеротичних бляшок у ниркових судинах, запропоновано іменувати ІХН, або ішемічною нефропатією [1, 5].

ІХН як самостійне захворювання почали виділяти недавно, однак ще у 1951 р. Є.М. Тарєєв вказу-

вав, що «при казуистически рідком розположенні в почечной артерии атеросклеротической бляшки, нарушающей почечный кровоток, может развиться стойкая гипертония» [1].

### Патогенез ІХН

Найчастіше ІХН розвивається при стенозі обох ниркових артерій більше ніж на 50 % [5]. Постійна гіперфузія ниркових клубочків призводить до активації локальної вазоконстрикції, передусім за рахунок ренін-ангіотензин-альдостеронової системи (РААС). На перших порах функція нирок підтримується через підвищення внутрішньклубочкового тиску, що супроводжується зростанням швидкості клубочкової фільтрації (ШКФ), але у міру прогресування стенозу кровотік у мікроциркуляторному руслі знижується, що призводить також до значного зниження вищенаведених адаптаційних механізмів і, як наслідок, до генералізованої гіперфузії ниркових клубочків. Лабораторно внаслідок падіння ШКФ це проявляється підвищенням концентрації креатиніну крові [3, 4].

Адреса для листування з авторами:

Горзов А.А.

E-mail: dr.gorzov@mail.ru

© Кравченко М.І., Горзов А.А., Майдан С.Б., 2015

© «Нирки», 2015

© Заславський О.Ю., 2015

Через активацію РААС відбуваються не лише локальні, а й генералізовані зміни, що прямо впливають на прєбіг і темпи прогресування хронічної ниркової недостатності (ХНН) і прогноз ІХН. Окрім погіршення перебігу системної АГ, що, у свою чергу, збільшує ризик розвитку кардіоваскулярних подій, ангіотензин II та довготривало персистуюча гіпоксія чинять профіброгенну дію на тканину нирок, що супроводжується зменшенням маси функціонуючих нефронів і наростанням ХНН [2–4].

Своєрідним патогенетичним механізмом розвитку ІХН є емболія малих гілок ниркової артерії кристалами холестерину, вперше описана Р.Л. Раунт (1862). Дрібні частинки холестерину найчастіше походять з ліпідної серцевини бляшок, які локалізуються в аорті. Внаслідок хірургічних заходів (ангіографічних процедур), а також антикоагулянтної та фібринолітичної терапії цілісність оболонки цих бляшок порушується. Емболію гілок ниркової артерії кристалами холестерину розміром 100–200 мкм найчастіше виявляють при автопсії, ніж діагностують клінічно [12]. Навколо судин, заповнених холестериновими бляшками, досить швидко формується запальний інфільтрат зі значною кількістю еозинофілів, що є особливістю цього типу запалення [12].

### Особливості клінічного перебігу ІХН

Можна виділити дві найважливіші форми ІХН:

— швидкопрогресуюча ниркова недостатність (що часто закінчується гострою нирковою недостатністю (ГНН));

— торпідна (що має млявий перебіг) ХНН.

ГНН викликають раптове порушення прохідності судин нирки та збіднення ниркового кровотоку, про що свідчать такі ознаки: гострий підйом АТ, лейкоцитоз, інтенсивний біль у ділянці нирок, нерідко — підвищення температури, рівня сироваткового креатиніну. АГ є одним із найтипівіших симптомів ІХН. Її відрізняє швидке досягнення високих рівнів систолічного (САТ) і діастолічного (ДАТ) АТ, тяжкість корекції при різних видах антигіпертензивної терапії, а також раннє ураження органів-мішеней. Важливе значення має вік хворих, тому що схожі симптоми характерні для класичної вазоренальної гіпертензії, яка на відміну від ІХН найчастіше зустрічається у молодому віці. Більше того, ІХН ніколи не буває єдиним проявом атеросклерозу, поряд із нею найчастіше розвиваються ІХС, хронічна цереброваскулярна недостатність, атеросклероз периферичних артерій [3, 4]. Частота супутніх захворювань серцево-судинної системи при ІХН пояснюється не лише тим, що ІХН рідко є першим проявом системного атеросклерозу, але і тим, що ХНН як наслідок ІХН сама по собі стає проатерогенним станом, при якому більшість серцево-судинних ризиків можуть формуватися *de novo* [4–6].

Хронічна форма холестеринової емболії — найпоширеніший клінічний варіант ішемічної нефропатії. Як правило, ця клінічна форма діагностується лише при проведенні спеціальних функціональних досліджень судин (ангіографія) або при автопсії. Віддалений прогноз хронічної форми ІХН несприятливий, що проявляється досить швидким розвитком нефросклерозу та ХНН.

Незалежно від форми перебігу ішемічної нефропатії, локалізація емболів у судинах інших органів породжує ряд позаниркових проявів.

Ураження артерій головного мозку веде до розвитку транзиторних ішемічних атак, інсультів, внаслідок емболії артерій сітківки на ній утворюються яскраво-жовті блискучі плями — бляшки Холенхорста (Hollenhorst plaques). Емболія брижових артерій проявляється абдомінальними або ішемічними кишковими болями, нудотою, блювотою і, як наслідок, гострою кишковою непрохідністю. Можливий розвиток гострої надниркової недостатності, інфаркту селезінки [10, 11].

### Діагностика ІХН

Цілеспрямований пошук ІХН у першу чергу слід проводити серед хворих із множинними факторами ризику атеросклерозу. У цих хворих, окрім АГ, що зустрічається у 97,4 %, за даними J.M. Alcasar із спів-авт. (2001), часто зустрічаються цукровий діабет, підвищення рівня холестерину [11, 12].

З анамнезу цих хворих відомо, що деякі з них хворіють на ІХС, колись перенесли гостре порушення мозкового кровообігу. Дуже часто ці люди є курцями віком понад 50 років.

Серед інструментальних обстежень виявлення ІХН основним динамічним методом можна вважати ультразвукове дуплексне сканування ниркових артерій. Цінність його полягає в тому, що його використання може бути багаторазовим і не потребує введення контрастних речовин, що є додатковим ризиком при атеросклерозі ниркових артерій. Метод має 95% чутливість і 90% специфічність. Для скринінгу хворих на ІХН також використовують радіоізотопну сцинтиграфію з інгібіторами ангіотензинперетворюючого ферменту (АПФ) (наприклад, каптоприлом). У відповідь на введення препарату при ІХН спостерігається зниження ШКФ.

Негативні результати скринінгових тестів повністю не виключають звуження ниркової артерії, особливо її дистальних гілок. Ангіографія ниркових артерій є золотим стандартом, найбільш інформативним дослідженням оцінки прохідності ниркових артерій на всьому протязі. Якщо вірогідність звуження ниркової артерії велика, це дозволяє оминати всі скринінгові дослідження, однак завжди треба враховувати ризик, пов'язаний із нефротоксичністю контрастної речовини, можливість емболізації атероматозними масами, пошкодження стінки судини.

Як альтернативу звичайному ангиографічному дослідженню ниркових артерій застосовують внутрішньоартеріальну дигітальну субтракційну ангиографію (ДСА). Використовують також внутрішньовенну ДСА, що порівняно з внутрішньоартеріальною менш інвазивна і не пов'язана з ризиком емболізації холестерином, але кількість необхідного контрасту при ній становить 150–200 мл. У наш час внутрішньовенна ДСА застосовується при тяжкому атеросклеротичному ураженні черевної аорти чи стегнових артерій, що є протипоказанням до проведення ниркової артеріографії з внутрішньоартеріальним введенням контрастної речовини через високий ризик емболії.

## Лікування ІХН

На відміну від атеросклеротичного ураження інших локалізацій консервативна терапія ІХН є малоефективною. Лише хірургічна реваскуляризація сприяє відновленню функції нирок у 71–92 % хворих на ІХН [10].

Показання до того чи іншого виду реконструктивної операції на судинах нирки, а також до паліативних втручань визначаються з огляду на загальний стан хворого і передусім ступінь порушення функції нирок, а також анатомічну локалізацію та форму ураження. Останнє нерідко визначає операційний доступ і тип реконструктивної операції, найбільш оптимальний для даного випадку.

Частіше за все проводять шунтування ниркової артерії з одночасною реконструкцією черевного відділу аорти. Е.Л. Chaikoff зі співавт. (1994) спостерігали покращення ниркової функції в ранні строки після комбінованої реваскуляризації аорти та ниркових артерій.

Ендоваскулярні втручання (черезшкірна трансліюмінальна ангиопластика) мають більшу практичну цінність при фіброремускулярній дисплазії ниркової артерії, тому що морфологічні особливості атеросклеротичного стенозу ниркових артерій часто утруднюють проведення міні-інвазивних втручань, у тому числі стентування.

У цілому медикаментозне лікування проводять тоді, коли хірургічне втручання протипоказане. Сучасні гіпотензивні препарати знижують АТ, але не запобігають прогресуючому погіршенню функції нирок, особливо при атеросклеротичному ураженні ниркових артерій. Найефективніші з гіпотензивних препаратів — інгібітори АПФ, однак через усунення судинозвужуючої дії ангіотензину II на приносні клубочкові артеріоли може знижуватися ШКФ, а у хворих із двостороннім ураженням ниркових артерій — навіть виникати ГНН. У таких хворих, а також при стенозі ниркової артерії єдиної нирки інгібітори АПФ можуть підвищувати рівень креатиніну та сечовини плазми крові. Застосовують також блокатори ангіо-

тензинових рецепторів, хоча доказів їх ефективності дуже мало [11, 12].

Поряд із гіпотензивною терапією використовують ненасичені жирні кислоти, вітаміни групи В, гормональні препарати та антикоагулянти. Останніми роками при артеріальних тромбозах та емболіях різної локалізації, крім антикоагулянтів, широко використовують препарати, що підвищують фібринолітичну активність, за допомогою яких можна досягти розчинення тромбу, особливо в перші години після настання тромбозу. При панаортиті та панартеріїтах ниркових артерій, коли має місце хронічне тромбоутворення при періодичному загостренні процесу, своєчасно проведеною фібринолітичною терапією можна запобігти утворенню нових тромбів. Це лікування сприяє також розвитку колатералей. Лікування фібринолітиками (стрептокіназа, урокіназа) проводиться в комплексі з гепарином або фраксипарином [6, 7, 9].

При консервативному лікуванні необхідне щорічне обстеження хворих щодо порушення функції нирок. Зменшення розмірів нирки порівняно з попереднім дослідженням вказує на прогресування атрофії. Це змушує знову розглянути питання про показання до хірургічного лікування, що вважається значно ефективнішим [4, 6, 8].

Отже, успіх лікування ІХН залежить від ранньої діагностики цього захворювання. Важливо наголосити, що ішемічна нефропатія може бути наслідком не тільки атеросклерозу ниркових артерій, але і фіброремускулярної дисплазії, неспецифічного аортоартеріїту, антифосфоліпідного синдрому. Проте, маючи на увазі популяційну значимість атеросклерозу, важливо розглядати цей етіологічний фактор ІХН як окрему нозологічну одиницю, що становить особливий інтерес і наукове значення в контексті багатьох інтеркурентних захворювань атеросклеротичного генезу.

Оптимізація методів діагностики та лікування ІХН дозволить не тільки максимально віддалити розвиток ХНН, а і зменшити розвиток кардіо- та цереброваскулярних ускладнень.

**Конфлікт інтересів:** не заявлений.

## Список літератури

1. Дональд Е., Храйчик Дж.Е., Седор М., Ганц Б. *Секрети нефрологии*. — СПб., 2001. — С. 248.
2. Мукашева С.Б., Мовчан Е.А. *Прогноз и факторы риска сердечно-сосудистых осложнений при хроническом гломеруло-нефрите* // *Клин. мед.* — 2007. — № 2. — С. 36–39.
3. Мухин Н.А., Тареева И.Е. *Хроническая почечная недостаточность* // *Диагностика и лечение внутренних болезней: рук-во для врачей в 3 т. / Под общ. ред. Ф.И. Комарова*; — М.: Медицина, 1991. — Т. 2. *Болезни органов дыхания, почек, эндокринной системы* / Под ред. Е.В. Гембицкого. — С. 321–339.
4. Нанчикеева М.Л., Конечная Е.Я., Буланов М.Н. и др. *Возможности ранней диагностики поражения почек у больных гипертонической болезнью* // *Тер. арх.* — 2004. — № 6. — С. 29–34.
5. Покровский А.В. *Заболевания аорты и ее ветвей*. — М.: Медицина, 1979. — С. 324–327.
6. Полякова В.В., Команденко М.С. *Особенности структурной перестройки миокарда на ранних стадиях развития по-*

чечной недостаточности // Нефрол. и диализ. — 2003. — Т. 5, № 3. — С. 281-282.

7. Ребров П.А., Зелепукина Н.Ю. Дисфункция эндотелия у больных хроническим гломерулонефритом в различных стадиях почечной недостаточности // Нефрол. и диализ. — 2001. — Т. 3, № 4. — С. 427-431.

8. Carey RM. Cardiovascular and renal regulation by the angiotensin type 2 receptor: the AT2 receptor comes of age // Hypertension. — 2005. — Vol. 45. — P. 840-44.

9. Hegarty J., Foley R.N. Anaemia, renal insufficiency and cardiovascular outcome // Nephrol. Dial. Transplant. — 2001. — Vol. 16. — Suppl. 1. — P. 102-105.

10. Kaufman J.J., Lupu A.N., Mexvel A.H. Further experiences in the diagnosis and treatment of renovascular hypertension. 2. Surgical treatment of hypertension secondary to renal artery stenosis. // Urol. Int. — 1969. — Vol. 24. — P. 12-29.

11. National Kidney Foundation. K/DOQI clinical practice guidelines for cardiovascular disease in dialysis patients // Am. J. Kidney Dis. — 2005. — Vol. 45. — Suppl. 3. — P. S1 47-S1 54.

12. Weber K.T., Brilla C.G. Pathological hypertrophy and cardiac interstitium: fibrosis and renin-angiotensin-aldosterone system // Circulation. — 1991. — Vol. 83. — P. 1849-1865.

Отримано 12.10.15 ■

---

Кравченко М.И., Горзов А.А., Майдан С.Б.  
Национальная медицинская академия последипломного образования имени П.Л. Шупика, кафедра урологии,  
г. Киев

---

Kravchenko M.I., Horzov A.A., Maidan S.B.  
National Medical Academy of Postgraduate Education  
named after P.L. Shupyk, Kyiv, Ukraine

### ИШЕМИЧЕСКАЯ БОЛЕЗНЬ ПОЧЕК: СОВРЕМЕННЫЙ ВЗГЛЯД НА ПРОБЛЕМУ

**Резюме.** На сегодня доказана широкая распространенность ишемической болезни почек, хотя часто при жизни она остается недиагностированной. В связи с этим увеличивается важность более детального изучения данной патологии путем своевременной диагностики и лечения.

**Ключевые слова:** ишемическая нефропатия, атеросклероз, фибромышечная дисплазия, почечная недостаточность.

### ISCHEMIC KIDNEY DISEASE: A MODERN APPROACH TO THE PROBLEM

**Summary.** Today, a significant prevalence of ischemic kidney disease is proved, although it often remains undiagnosed during life. Because of this, the importance of a more detailed study of this disease by means of early diagnosis and treatment is growing.

**Key words:** ischemic nephropathy, atherosclerosis, fibromuscular dysplasia, renal failure.